3. Ulusal Çocuk Ortopedisi Kongresi

1-5 Aralık 2020













ONLINE KONGRE

PROGRAM ve ÖZET KİTABI

www.cocukortopedi2020.org



DAVET

Değerli Meslektaşımız,

Çocuk Ortopedisi Derneği olarak **1-5 Aralık 2020** tarihleri arasında **Digital Platformda** yapma kararı almış bulunmaktayız.

Geleceğimiz çocuklarımızın sağlıklı büyümeleri için el birliği ile uğraşıyor ve daha onlar için en iyisini yapabilmek adına gayret sarf ediyoruz. Nüfusumuzun %35'inin oluşturan çocuklarımıza karşı sorumluluğumuzun bilincindeyiz. Çocuk ortopedisine karşı farkındalığın sağlanması ve var olan ilginin de artması için uğraş veriyoruz.

Çocuk ortopedisine gönül vermeye hazır genç meslektaşlarımızın ve genç araştırmacı arkadaşlarımızın hem ufkunu genişletmek hem de merakını ve araştırma isteklerini teşvik etmek bizlerin önemli bir görevlerinden birisidir. Kongremize davet edeceğimiz yabancı konuklarımızı da belirlerken bu özelliklerini öne çıkaran meslektaşlarımız olmasına özen gösterdik.

Önceden duyurusu yapılmış olan bilimsel program ve içeriğe mümkün olduğunca bağlı kalmaya çalışarak; siz değerli meslektaşlarımızın da desteği ve katılımı ile; ilk defa yapılacak olan online kongremizin eğitim ve bilgi paylaşımına bu zor günlerde katkısı olacağı düşüncesindeyiz.

Kongre, belirtilen günlerde mümkün olduğunca günlük çalışma saatlerini aksatmayacak şekilde planlanacaktır. Sunum ve bildiriler önceden kaydedilmek yolu ile,ve aynı anda da yazılı platformdan alınan soru ve katkılarla birlikte planlı zaman aralıklarında oturum başkanları yönetiminde canlı olarak tartışmaya açılacaktır Tüm kongre katılımcıları üç ay süre ile bu dijital oturumları tekrar izleme olanağına sahip olacaklardır.

Sizlerin değerli katkıları kongremizi bilimsel anlamda zenginleştirecektir.

Çocuk Ortopedisi ailesi olarak sizleri kongremize davet etmekten büyük onur duyuyoruz.

Saygılarımızla,



DOÇ. DR. AYŞEGÜL BURSALI
KONGRE BAŞKANI



DOÇ. DR. EMEL GÖNEN
KONGRE SEKRETERİ



PROF. DR. HASAN HİLMİ MURATLI
DERNEK BAŞKANI



İÇİNDEKİLER

Kurullar 4

Bilimsel Program 5

Sözlü Sunumlar 12

Poster Sunumlar 71



DÜZENLEME KURULU

KONGRE BAŞKANI
Dr. Ayşegül BURSALI

KONGRE SEKRETERİ
Dr. Emel GÖNEN

DÜZENLEME KURULU
Dr. Ayşegül BURSALI *(Kongre Başkanı)*
Dr. Emel GÖNEN *(Kongre Sekreteri)*
Dr. Hasan Hilmi MURATLI *(Dernek Başkanı)*
Dr. Hüseyin ARSLAN
Dr. Güzelali ÖZDEMİR

BİLİMSEL KURUL
Dr. Hüseyin ARSLAN
Dr. Avni İlhan BAYHAN
Dr. Fuat BİLGİLİ
Dr. Ayşegül BURSALI
Dr. Emre ÇULLU
Dr. Emel GÖNEN
Dr. Ali Fuat KARATAŞ
Dr. Hasan Hilmi MURATLI
Dr. M. Müfit ORAK
Dr. Güzelali ÖZDEMİR
(Soyadı alfabetik sıra ile sıralanmıştır.)

Bilimsel Program















1 Aralık 2020, Salı

17:00-17:15	**Açılış**	Ayşegül Bursalı Hasan Hilmi Muratlı Safa Kapıcıoğlu
17:15-18:55	**GKD TARAMA PROGRAMI** ***Moderatörler: Ayşegül Bursalı, Emel Gönen, Hasan Hilmi Muratlı***	
17:15-17:30	GKD Tarama Programı Amaçları ve İşleyişi	Safa Kapıcıoğlu
17:30-17:50	Sağlık Bakanlığı Tarama Sonuçları	Başak Tezel
17:50-18:00	USG Nasıl Değerlendirilir, Tedavide Kritik Önemi	Hakan Ömeroğlu
18:00-18:10	GKD Tarama Sık Yapılan Hatalar	Ayşegül Bursalı
18:10-18:20	Türk Radyoloji Derneği-Tarama Programlarının Değerlendirilmesi-Zorluklar	Şebnem Örgüç
18:20-18:30	Sosyal Pediatri Derneği-Tarama Programlarının Değerlendirilmesi-Zorluklar	Aysu Duyan Çamurdan
18:30-18:40	Aile Hekimliği Derneği -Tarama Programlarının Değerlendirilmesi-Zorluklar	Dursun Yıldız
18:40-18:55	DDH: Universal vs. Selective Screening of Hip by Ultrasound	Edward Bache
18:55-19:30	Tartışma	
19:30-20:30	**Akşam Yemeği Molası**	
20:30-22:30	**PEDİATRİK TRAVMA** ***Moderatörler: Haluk Ağuş, Hüseyin Arslan***	
20:30-20:45	Pediatrik Çoklu Travmaya Yaklaşım	Tolga Onay
20:45-21:00	Suprakondiler Humerus Kırıklarında Sık Yapılan Hatalar	Emel Gönen
21:00-21-15	6-12 Yaş Femur Kırıklarında Çözümler	Haluk Ağuş
21:15-21:30	Çocuk İstismarı	Cemalettin Aksoy
21:30-21:45	Pediatrik Pelvis Kırıkları	Hakan Kınık
21:45-22:00	Tartışma	



2 Aralık 2020, Çarşamba

17:00-17:30	**PEDİATRİK ORTOPEDİ CERRAHİSİNDE PÜF NOKTALAR** ***Moderatörler: Feyyaz Akyıldız, Murat Songür***	
17:00-17:10	Ağrı Kontrolü	Yavuz Gürkan
17:10-17:20	Psikolog Desteği	Sedef Güngör
17:20-17:30	Tartışma	
17:30-18:30	**OMURGA** ***Moderatörler: Alpaslan Şenköylü, Turgut Akgül***	
17:30-17:40	Erken Başlangıçlı Skolyozda Seri Alçılama Teknikleri	Gökhan Demirkıran
17:40-17:50	Nöromusküler Skolyoz ve Spina Bifidada Ortezleme	Yavuz Yakut
17:50-18:00	Çocuk Bel Ağrılarına Yaklaşım	Alpaslan Şenköylü
18:00-18:10	Uzayan Rod	Akif Albayrak
18:10-18:30	Tartışma	
18:30-18:45	**Kahve Molası**	
18:45-19:45	**SPİNA BİFİDA** ***Moderatörler: Can Koşay, Mehmet Bülent Balioğlu***	
18:45-18:55	Spina Bifida Takibinde Sık Yapılan Hatalar	Timur Yıldırım
18:55-19:05	Spina Bifida Erken Nöroşirürjik Girişim	Adnan Dağçınar
19:05-19:15	Spina Bifida Omurga Takibi	Mehmet Bülent Balioğlu
19:15-19:30	Tartışma	
19:30-20:30	**Akşam Yemeği Molası**	
20:30-21:00	**CERRAHİ TEKNİK OTURUMU** ***Moderatör: Hasan Hilmi Muratlı, Emre Çullu***	
	"Anestezi altında Botulinum Toksin-A Uygulama Tekniği"	Bartu Sarısözen
21:00-22:10	**SÖZLÜ BİLDİRİLER 1** ***Moderatörler: İbrahim Sungur, Ahmet Hamdi Akgülle***	



3 Aralık 2020, Perşembe

17:00-18:40	**SÖZLÜ BİLDİRİLER 2** ***Moderatörler: Mehmet Müfit Orak, Evren Akpınar***	
18:40-18:50	**MİNİ KONFERANS** ***Moderatör: Mehmet Müfit Orak***	
	"Akılcı ilaç kullanımı"	Bilgehan Çevik
18:50-19:50	**KONFERANS / Akşam Yemeği**	
	"Protez Yapımı" **Ottobock**	Özlem Akpınar
19:50-21:00	**PEDİATRİK KEMİK TÜMÖRLERİ** ***Moderatörler: Bülent Erol, Bartu Sarısözen***	
19:50-20:00	Klinik Ve Radyolojik Özellikler	M.Ali Deveci
20:00-20:10	"Bana Dokunma" Lezyonları	Kerem Aydın
20:10-20:20	Aktif ve Agresif Selim Kemik Tümörlerine Yaklaşım	Kerem Başarır
20:20-20:30	Habis Kemik Tümörlerinde Rezeksiyon Ve Rekonstrüksiyon	Bülent Erol
20:30-20:50	**Tartışma**	
20:50-21:00	**Kahve Molası**	
21:00-22:00	**SÖZLÜ BİLDİRİLER 3** ***Moderatörler: Volkan Kılınçoğlu, Hüseyin Günay***	



4 Aralık 2020, Cuma

17:00-18:00	**ÜST EKSTREMİTE PROBLEMLERİ** ***Moderatörler: Sait Ada, Avni İlhan Bayhan***	
17:00-17:15	Serebral Palsi'de El Göz Koordinasyonu	Pınar Aydın O'dwyer
17:15-17:30	Serebral Palsi'de Üst Ekstremite Cerrahi Zamanlaması	Sait Ada
17:30-17:45	Doğumsal Brakial Pleksus Felcinde Sekonder Omuz Cerrahileri	Gürsel Leblebicioğlu
17:45-18:00	Tartışma	
18:00-19:00	**SÖZLÜ BİLDİRİLER 4** ***Moderatörler: Cemil Yıldız, Burak Kaymaz***	
19:00-20:00	**KONFERANS / Akşam Yemeği** ***Moderatör: Ayşegül Bursalı***	
	"Ortez Yapımı"	Nilgün Bek
20:00- 21:10	**ADÖLESAN SPORCU** ***Moderatörler: Güzelali Özdemir, Egemen Turhan***	
20:00-20:15	Patellofemoral İnstabiliteler (Kime-Ne Zaman-Hangi Teknik?)	Hasan Hilmi Muratlı
20:15-20:30	ACL Ve Diğer Diz Yaralanmaları	Egemen Turhan
20:30-20:40	Adölesan Sporcuda Ayak Bileği İmpingement ve Tendinopatileri	Ümit Tuhanioğlu
20:40-20:50	Engelli Sporcularda Yaralanmalar	Nevin Ergun
20:50-21:10	Tartışma	
21:10-22:10	**SÖZLÜ BİLDİRİLER 5** ***Moderatörler: Fatih Sürenkök, Oktay Adanır***	



5 Aralık 2020, Cumartesi

08:00-10:00	**AYAK PROBLEMLERİ** ***Moderatörler: Gazi Zorer, Ahmet Doğan***	
08:00-08:30	Ağrılı Pes Planusta Tedavi Seçenekleri? Vaka Tartışması (Konservatif; Artrodez; Artroerezis) Gazi Zorer, Cengiz Çabukoğlu, Bartu Sarısözen, Ahmet Doğan	
08:30-09:00	Complex Iatrogenic Clubfoot	Ernesto Ippolito
09:00-09:30	Ponseti Treatment of Rigid Residual Deformity in Congenital Clubfoot After Walking Age	Ernesto Ippolito
09:30-10:00	Tartışma	
10:00-12:00	**KALÇA PROBLEMLERİ** ***Moderatörler: Emel Gönen, Emre Çullu***	
10:00-10:25	DDH at 12-18 Months: Open Reduction or Wait for İnnominate Osteotomy	Edward Bache
10:25-10:45	Adolescent Dysplasia: Osteotomy, Osteoplasty vs. Arthroscopy	Edward Bache
10:45-11:05	Adolescent Hip Impingement: Osteotomy, Osteoplasty vs. Arthroscopy	Edward Bache
11:05-11:25	Ganz Osteotomisi	Emre Çullu
11:25-12:00	Tartışma	
12:00-13:00	**Öğle Yemeği Molası**	
13:00-15:10	**DEFORMİTE PROBLEMLERİ** ***Moderatörler: Güney Yılmaz, Salih Marangoz***	
13:00-13:15	Deformite Değerlendirme ve Planlama	Salih Marangoz
13:15-13:35	Treatment of Complex Femoral Deformities With Severe Coxa Vara in Polyostotic Fibrous Dysplasia	Ernesto Ippolito
13:35-14:05	Sprengel Deformity	Ernesto Ippolito
14:05-14:20	Tibial ve Fibular Hemimeliler	Fuat Bilgili
14:20-14:35	PFFD (Proksimal Femoral Fokal Yetmezlikler)	Halil İbrahim Balcı
14:35-14:50	Konjenital Tibia Pseudoartrozu	Güney Yılmaz
14:50-15:15	Tartışma	
15:15-15:30	**Kahve Molası**	



5 Aralık 2020, Cumartesi

15:30-15:50	**MİNİ KONFERANS** ***Moderatör: Emel Gönen***	
	"Osteogenesis Imperfecta	Edward Bache
16:00-16:30	**MİNİ KONFERANS** ***Moderatör: Ayşegül Bursalı***	
	How to be a Good Mentor, Orthopedic Surgeon and Scientist?	Ernesto Ippolito
16:30-17:00	**Kapanış ve Ödüller**	

Sözlü Sunumlar















0083

PEDİATRİK ÜST EXTREMİTE UZUN KEMİK CİSİM KIRIKLARINDA ELASTİK INTRAMEDÜLLER ÇİVİLEME: 10 YILLIK TAKİP RADYOLOJİK VE KLİNİK SONUÇLARI

Kaan Gürbüz

Kayseri Şehir Eğitim & Araştırma Hastanesi, Ortopedi & Travmatoloji Kliniği, Kayseri

Amaç: Araştırmacılar Metaizeau ve Prevot'un Elastik İntramedüller Çivileme (EİÇ) cerrahi tekniğinin sonuçlarını yayınlamasından günümüze dünyada ve ülkemizde çocuk uzun kemik diyafis kırıklarında kullanılan en sık ve popüler yöntem EİÇ olmuştur. Bu çalışma ile pediatrik üst extremite; ulna,radius ve humerus cisim kırıklarında EİÇ'nin uzun dönem radyolojik ve klinik sonuçlarının sunulması amaçlanmıştır. **Yöntem:** 2004-2008 yılları arasında Kayseri Eğitim & Araştırma Hastanesinde üst extremite uzun kemik diafiz kırıklarında EİÇ uygulanan 289 hasta değerlendirildi. Temmuz 2018- Temmuz 2019 tarihleri arasında ulaşılabilen ve kontrole gelen 83 hastanın son takiplerinde; Kol, Omuz ve El Sorunları Anketi (DASH), Mayo Klinik El Bileği Skorlaması ve Constant Omuz skorlaması uygulandı. Bunlara ek olarak, çalışmadaki erişkinlere kısa bir sosyodemografik veri ve fiziksel kısıtlılıklarını tanımlamak için 13 soruluk anket uygulandı. **Bulgular:** Klinik ve radyolojik değerlendirme primer carrahiden ortalama 10.7 yıl sonra yapılmıştır. Çalışmada (n=83), ortalama DASH skoru sportif aktivitede, el becerisinde ve iş uygulamasında sırası ile 0.5 (Standard Sapma(SD)±1.64),0.9(SD±4.76)ve0.38(SD±5.46)'dır.Ayrıcahastaların%63.8(n=53)'iDASHskorlamasında optimum değer olan 0 almıştır. Ortalama Mayo Klinik El Bileği Skoru 95.88 (SD±6.34) ve %59 (n=49)'u bu skorlamada optimum değer olan 100 almıştır. Constant Omuz skoru ortalaması 8.74 (SD±1.86)'dir. Tüm olguların omuz eklem değerlendirmesi mükemmel olarak tespit edilmiştir. Genel olarak DASH, Mayo Klinik El Bileği, Constant Omuz skorlamaları ve bireysel anketin sonuçları ikna edici puan değerleri göstermektedir. **Sonuç:** Bu çalışma, çocuklarda üst extremite uzun kemik kırıklarında elastik intramedüller çivileme ile elde edilen olumlu uzun dönem sonuçları göstermiştir. Literatürde kısa ve orta süreli takipler ile yapılmış çeşitli, birçok çalışmalar tarafından bildirilen iyi sonuçların zaman içinde bozulmadığı görülmektedir.

Kanıt Düzeyi: Level III, retrospektif, terapötik çalışma

Anahtar Kelimeler: Elastik çivileme, üst extremite, kırık

0085

KIRSALDA OKUL ÖNCESİ ÇOCUKLARDA SEKEL BIRAKAN EL YARALANMALARI; KIYMA / SALÇA MAKİNASI, TRAKTÖR / SU MOTORU KAYIŞI

Kaan Gürbüz[1], Fatih Doğar[2], İsmail Kadir Dere[2]

[1]Kayseri Şehir Eğitim & Araştırma Hastanesi, Ortopedi & Travmatoloji Kliniği, Kayseri
[2]Kahramanmaraş Sütçü İmam Üniversitesi Tıp Fakültesi, Ortopedi & Travmatoloji Ana Bilim Dalı, Kahramanmaraş

Amaç: İç Anadolu bölgesi kırsalında kurban bayramı sonrasında ve kış hazırılığı için sonbaharın ekim-kasım aylarında sırası ile kıyma ve salça makinası ile el yaralanmaları artar. Aynı artış tarla sulama dönemi olan nisan-haziran ayında traktör ve su motorunun kullanımının artması ile de gözlemlenir. Okul öncesi yaş grubu çocukların merak ve çevreyi öğrenme isteklerine, bakım verici erişkinin bir anlık dikkatsizliği eklenince sekel bırakan pediatrik el yaralanması meydana gelir. Bu çalışma ile sekel bırakan pediatrik el yaralanma vakalarının sosyodemografik, klinik ve cerahi sonuçlarının retrospectif olarak değerlendirilmesi amaçlanmıştır.

Yöntem: 2008-2018 tarihleri arasında iç anadolu bölgesinin iki büyükşehrinde meydana gelen okul öncesi çocuklarda sekel bırakan el yaralanması 697 vaka retrospektif olarak tarandı. Çalışmaya dahil edilen hastaların tıbbi kayıtları, hasta dosyaları ve Hastane Bilgi Yönetimi Sistemi üzerinden kayıt altına alınmıştır. 113 hastanın aileleri ile iletişime geçilebilmiş ve son kontrole çağrılmıştır. Kontrollerde sekel bırakan yaralanmanın oluş mekanizması, hastane süreci ve nekahet dönemini içene alan zamanlardaki hasta ve bakım vericilerin, ailelerin durumları araştıran anketlerle değerlendirilmiştir. Hastaların sekel durumları, klinik olarak kayıt altına alınmıştır. 113 hastadan enson kontrole geldiğinde 12 yaş ve üzeri olan 31 tanesine Jebsen El Fonksiyon Testi'nin 4 parametresi ile değerlendirme yapıldı. Bunlar; 1.Çocuktan 5 adet kartı masa üzerine çevirmesi istenerek süresi kayıt edildi. 2. 2 para, 2 ataç, 2 gazoz kapağını önündeki masadan alıp yine masa üzerindeki kutuya yerleştirmesi istenerek yapma süresi kaydedildi. 3. 4 standart nesneyi üst üste koyma süresi kaydedildi. 4. Yemek yeme yeteneğinin testi için bir tabaktaki 5 nesne kaşıkla alınıp, bir kutuya bırakılması istendi ve süre kayıt edildi.

Bulgular: Çalışmaya dahi edilen hastaların 79'u erkek (travma anındaki yaş ortalaması 4.64 ± 1.03) iken 34 'ü kadındı (travma anındaki yaş ortalaması 5.64 ± 1.74). 113 hastadan en son kontrole geldiğinde okul çağında olup yazma fonksiyonu gösterebilen 89 hastanın 63'ünde (%70.8) travmaya geçiren elin dominat olmadığı tespit edildi. Çalışmaya dahil edilen hastaların sadece 23'ünde dominant elin belirtildiği tespit edildi. Bu 23 hastanın son kontrole geldiğinde okul çağında olup yazma fonksiyonu gösterebilen 19 tanesinde dominat elin travma sonrası değiştiği tespit edildi. 49 hastada başparmak hariç 2 ve daha fazla parmağın farklı seviyelerden ampute, 17 hastada izole başparmek veya başparmak içine alan 2 ve daha fazla parmağın seviyelerden ampute olduğu tespit edildi.

Sonuç: Kıyma/salça makinası ve traktör/su motoru kayışı yaralanmalarını önlemek için, kamu tarafından kırsal yerleşimlerde görsel media elemanları ile bilgilendirilme yapılmalıdır. Böylelikle okul öncesi çocuklarda sekel bırakan el yaralanmalarının sayısal olarak azaltılabilir hatta önlenebilir.

Kanıt Düzeyi: Level III; retrospektif, terapötik çalışma

Anahtar Kelimeler: okul öncesi, çocuk, el yaralanması



Hastanın preoperatif, postoperatif ve takip zamanlarına ait klinik ve radyolojik görünüm



0101

GELİŞİMSEL KALÇA DİSPLAZİSİ ILE INTERLÖKİN-6 -572g/C VE TRANSFORME EDİCİ BÜYÜME FAKTÖRÜ BETA 1 29c/T GEN POLİMORFİZMLERİNİN İLİŞKİSİ

Servet İğrek[1], Tolga Onay[2], Ahmet Hamdi Akgülle[1], Murat Polat[1], Ahmet Ilter Güney[3], Hasan Hilmi Muratlı[1]

[1]Marmara Üniversitesi Tıp Fakültesi, Ortopedi ve Travmatoloji Ana Bilim Dalı, İstanbul
[2]Kartal Dr. Lütfi Kirdar Eğitim ve Araştirma Hastanesi, Ortopedi ve Travmatoloji Klinigi, İstanbul
[3]Marmara Üniversitesi Tıp Fakültesi, Tıbbi Genetik Ana Bilim Dalı, İstanbul

Giriş ve Amaç: Gelişimsel kalça displazisi (GKD) kalça ekleminin doğuştan, gelişimsel şekil bozukluğu ya da uyumsuzluğudur. GKD'nin oluşumunda genetik ve çevresel faktörler etkindir. Transforme edici büyüme faktörü β1 (TGFβ-1) ve İnterlökin 6 (IL-6) osteoartrit patogenezinde, kemik remodelasyonunda ve kemik ve eklem gelişiminde rol oynayan pro-enflamatuvar sitokinlerdir. Son zamanlarda Avrupalı Beyaz ırkta (Caucasian) ve Han Çinlilerinde yapılan çalışmalarda TGFB1 (rs1800470) ve IL6 (rs1800796) gen polimorfizmleri ile GKD arasında belirgin ilişki saptanmıştır.

Materyal ve Yöntem: Bu çalışma, Türk popülasyonunda TGFB1 ve IL6'ya ait olan tek nükleotid polimorfizimleri (TNP) ile GKD arasındaki ilişkiyi saptamak için toplam 224 (105 hasta, 119 kontrol) kişiden oluşan bir vaka kontrol çalışmasıdır. Hastaların tamamı GKD tanılıdır. Kontrol grubu ise demografik olarak hasta grubuna uygun seçilmiş olup GKD veya herhangi başka bir genetik hastalık taşımamaktadır. Çalışma için alınan kanlardan genomik DNA izolasyonu yapılmıştır. Çalışmada Transforming Growth Factor Beta 1 (TGFB1) genine ait 29 C→T (rs1800470) ve İnterlökin 6 (IL6) genine ait -572G→C (rs1800796) tek nükleotid polimorfizmleri DNA dizi analizi yöntemi ile çalışılmış ve genotipler belirlenmiştir.

Bulgular: Yapılan analizlerde aile hikayesi pozitif olan hasta grubunda TGFB1 homozigot mutant allel taşıyıcıları (29 C→T T/T) anlamlı olarak aile hikayesi negatif olan guruba göre ve kontrol grubuna göre yüksek olarak saptanmıştır (p=0,007). Yapılan çalışmada GKD ile TGFB1 29 T→C (rs1800470) ve IL6 -572 G→C (rs1800796) polimorfizmlerinin hem heterozigot mutant allel taşıyıcaları hem de homozigot mutant allel taşıyıcaları ayrı ayrı değerlendirilmiş ve GKD'li hastalar ile kontrol grubu arasında bir fark saptanmamıştır (p>0,05). GKD tipi ve TGFB-1 ve IL-6 arasında ilişki saptanamamıştır (p=0.207, p=0.583)

Sonuç: Çalışmamızda, GKD ile TGFB1 29 C→T (rs1800470) ve IL6 -572 G→C (rs1800796) tek nükleotid polimorfizmleri arasında anlamlı sayılabilecek bir ilişki olmadığı ancak aile hikayesi pozitif olan hasta grubunda TGFB1 homozigot mutant allel taşıyıcılığının yüksek olduğu gösterilmiştir. Geçmişte yapılan çalışmalardan farklı sonuçlarla karşılaşmış olmamızın sebebinin değişik popülasyonlar arasındaki genetik farklılıklarla ilişkili olduğunu düşünüyoruz.

Anahtar Kelimeler: Gelişimsel Kalça Displazisi, Interlökin-6, Transforme Edici Büyüme Faktörü Beta 1

Tablo 1

		Aile Hikayesi (+)	Aile Hikayesi (-)	p
		n (%)	n (%)	
	CC (Normal)	12 (35,3)	16 (22,5)	
TGFB1	CT (Heterozigot)	5 (14,7)	33 (46,5)	0,007
	TT (Homozigot)	17 (50,0)	22 (31,0)	
	GG (Normal)	28 (82,4)	63 (88,7)	
IL6	GC (Heterozigot)	4 (11,8)	8 (11,3)	0,190
	CC (Homozigot)	2 (5,9)	0 (0,0)	

Aile hikayesi varlığına göre TGFB1 ve IL6 polimorfizmlerinin karşılaştırılması.



0103

ERKEN ÇOCUKLUK DÖNEMİNDE GÖRÜLEN BİLATERAL TİBİA ORTA DİAFİZ STRES KIRIĞI: VAKA SUNUMU

Ahmet Yiğit Kaptan[1], Selçuk Korkmazer[1], İbrahim Kaya[2], Murat Çiçeklidağ[2], Akif Muhtar Öztürk[2]

[1]SBÜ Dr. Sami Ulus Kadın Doğum, Çocuk Sağlığı ve Hastalıkları EAH, Ortopedi ve Travmatoloji Kliniği, Ankara
[2]Gazi Üniversitesi Tıp Fakültesi, Ortopedi ve Travmatoloji Ana Bilim Dalı, Ankara

Giriş: Stres kırıkları çocuklarda nadir olarak görülmekle beraber, genellikle ergenlik döneminde ve sporla ilişkili olarak bildirilmiştir. Çocukluk döneminde görülen stres kırıkları erişkinlere göre bazı farklılıklar içerir. Özellikle ağrı ve periost reaksiyonu görülmesi nedeniyle çocukluk dönemi stres kırıkları kemik sarkomları ile karışabilir. Bu nedenle prepubertal dönemde görülen stres kırıklarında gecikmiş tanı, gereksiz tanısal işlemler ve yanlış tanı koyulması görülebilir. Literatürde prepubertal dönemde görülen tibia stres kırığı nadirdir ve bizim bilgilerimize göre sadece 1 tane bilateral tibia orta diafiz stres kırığı bildirilmiştir. Bu yazıda, bilateral tibia orta diafiz stres kırığı olan 6 yaşındaki erkek hasta sunuldu.

Olgu: 6 yaşında erkek hasta 1 aydır devam eden, sağ bacak önünde yürürken ağrı olması nedeniyle ortopedi polikliniğine başvurdu. Fizik muayenesinde her iki alt ekstremite eklem hareket açıklığı tam ve ağrısız, kas gücünün tam olduğu görüldü. Ağrı tariflenen bölgede palpasyonla ağrı artmaktaydı.

Bulgular: Hastanın direk grafisinde sağ tibia orta diafizinde endosteal kalınlaşma ve periosteal kalınlaşma tespit edildi. (Şekil 1A) Çekilen MRG'de T2 kesitlerde sağda daha yoğun olmak üzere bilateral kemik iliği ödemi (Şekil 1B,C) ve T1'de hipointens kırık hattı tespit edildi. Hasta haftalık kontrole çağrılarak muayene edildi ve 1 ay her iki alt ekstremiteye yük vermesi engellendi. 1 ay sonra yapılan fizik muayene hastanın ağrısı gerilemişti ve çekilen kontrol MR'da T2 kesitlerde bilateral kemik iliği ödeminde gerileme tespit edildi. (Şekil 1D,E,F) Hasta sonraki 4 hafta fiziksel aktivitesi kısıtlanarak yük vermesine müsaade edildi. Kontrol muayenesinde ağrısı gerileyen ve tam yük verebilen hastanın ebeveyni kontrol MRG ve röntgen çekilmesini kabul etmedi.

Tartışma: Stres kırığı prepubertal dönemde nadiren görülür ve en sık görülen bölge proksimal 1/3 tibiadır. (Devas ve ark 1963, Orava ve ark 1987) Tibia orta diafizinde stres kırığı nadiren görülür. Cuadra ve ark. 2-14 yaş arası 6 hastada 8 stres kırığı bildirmiş ve 2 hastada tibia 1/3 orta diafiz stres kırığı olduğunu belirtmişlerdir. Ariyoshi ve ark. 8 yaşında bir erkek hastada, metabolik ve hormonel bir hastalığa bağlı olmaksızın, tibia proksimal, orta ve distal 1/3 diafizinde üç ayrı lokalizasyonda olmak üzere stres kırığı bildirmişlerdir. Donati ve ark. da bizim sunduğumuz olguya benzer olarak 6 yaşında bir erkek çocuğun bilateral orta diafizde stres kırığı bildirmişlerdir. Çocuklarda görülen stres kırıkları, kemik sarkomları ve osteomyelit ile karışabilmektedir. Tanıda direk grafi, MRG ve BT yardımcı olmaktadır. Grafilerde kesintisiz bir periostal yeni kemik oluşumu, MRG'de yumuşak dokunun tutulmaması ve korteks destrüksiyonunun olmaması tanıyı destekler. Bu hastalarda biyopsi gereksizdir ve yanlış tanı koyulmasına sebep olabilir.

Anahtar Kelimeler: Kırık, Periost reaksiyonu, Stres kırığı

Şekil 1

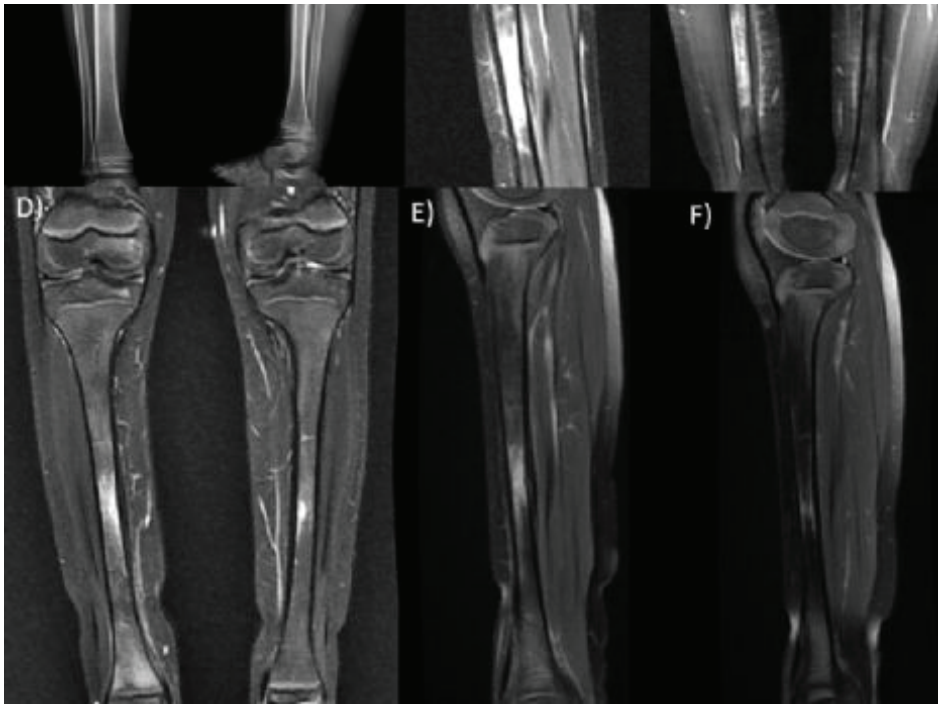

Hastanın direk grafi ve MR kesitleri

0165

KEMİK MORFOJENİK PROTEİN-2 (BMP-2) VE DESFERRİOKSAMİNİN DİSTRAKSİYON OSTEOGENEZİNDE OLUŞAN KEMİK REJENERATI ÜZERİNE ETKİLERİ

Cenk Ermutlu[1], Emre Kalay[1], Bartu Sarısözen[1], Ulviye Yalçınkaya[2]

[1]*Uludağ Üniversitesi Tıp Fakültesi, Ortopedi ve Travmatoloji ABD, Bursa*
[2]*Uludağ Üniversitesi Tıp Fakültesi, Patoloji ABD, Bursa*

Amaç: Distraksiyon osteogenezinin başarısı birçok etkene bağlıdır. Distraksiyon frekansı, konsolidasyon periyodu ve lokal ve sistemik metabolik etkenlerin distraksiyon osteogenezinin başarısında etkili olduğu bilinmektedir. Anjiyogenez de osteogenez sürecinin önemli bir komponentidir. Çalışmamızda in vivo olarak neoanjiyogenezi indüklediği bilinen ajanlardan kemik morfojenik protein-2 (BMP-2) ve desferrioksaminin (DFO) deneysel distraksiyon osteogenezis modelinde anjiyogenez, osteogenez ve rejeneratın mekanik özellikleri üzerine olan etkisini incelemeyi amaçladık.

Yöntem: Yirmi dört Yeni Zelanda tavşanının 24 adet tibiası osteotomize edildi. Özel tasarlanmış yarı halka fiksatörler (İlizarat) osteotomi hattının her bir tarafına ikişer pin kullanılarak yerleştirildi. Denekler sekizer hayvandan oluşan 3 gruba ayrıldı. Postop 7. günde distraksiyon başlandı ve günlük 0.6 mm'lik uzatmalarla 15 gün devam edildi. Osteotomi sahasına ilk grupta 2.5 mikrogram BMP-2 emdirilmiş taşıyıcılar (scaffold) yerleştirilken, ikinci grupta distraksiyon süresince cerrahi sahaya her gün 200μM/300μL DFO enjekte edildi. Kontrol grubundaki hayvanlara cerrahi ya da distraksiyon esnasında her hangi bir ek girişim yapılmadı. 15 günlük konsolidasyon dönemi sonrası hayvanlar sakrifiye edildi, rejeneratın histolojik ve mekanik incelemesi için tibiaları bütün olarak çıkarıldı.

Bulgular: 3 nokta eğilme testlerinde BMP-2 uygulanan hayvanlarda DFO ve kontrol grubuna kıyasla dayanıklılığın artmış olduğu görüldü ($p< 0.05$). Intramembranöz ve enkondral kemikleşme, periostal osteogenez ve VEGF aktivitelerinin gruplar arasında farklılık göstermediği saptandı ($p>0.05$).

Sonuç: Anjiyogenezi indükleyen ajanların uygulanması vaskülarizasyonu arttırmada tek başına etkili değildir. BMP-2 distraksiyon osteogenezinde rejeneratın mekanik kuvvetini arttırmakta, fakat bunu artmış vaskülarizasyon ya da kemik oluşumu dışında bir mekanizma üzerinden sağlamaktadır. Osteogenez çok etkenli bir süreçtir ve distraksiyon sonrası sağlıklı bir rejenerat elde edilmesi için birçok şartın aynı anda karşılanması gerekir.

Anahtar Kelimeler: BMP-2, Desferrioksamin, Distraksiyon osteogenezi

Yarım halka fiksatör

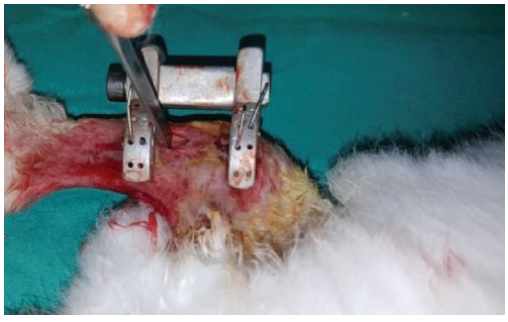

Yarım halka fiksatör uygulamasını takiben osteotomi

0182

İDYOPATİK FLEKSİBL PES PLANOVALGUS OLAN HASTALAR ÖZEL YAPIM ORTOPEDİK BOT İLE TEDAVİ EDİLEBİLİR Mİ?

Gazi Zorer[1], Kubilay Beng[2]

[1]*Özel, Muayenehane, İstanbul*
[2]*Metin Sabancı Baltalimanı Kemik Hastalıkları Eğitim ve Araştırma Hastanesi, İstanbul*

Amaç: Çalışmamızda şiddetli, fleksibl pes planovalgus tanısı konulan hastalarda özel yapım ortopedik bot tedavisi ile ayakların, normal sınırlarda klinik görünüme ve radyolojik parametrelerin oluşmasına etkisi araştırılmıştır.

Yöntem: Ebeveynleri grafi çekilmesine izin veren 2-5 yaş arası 8 kız,18 erkek (12'si bilateral, 14'ü tek taraflı PEV olan) toplam 26 çocuğun fleksibl PPV olan 38 ayağı araştırma grubunu oluşturmaktadır. Yine bu yaş grubunda başka nedenler ile röntgen çekilmiş 13 çocuk ile (aynı standartlarda ayakta basarak AP/LAT grafiler çekilen) tek taraflı PEV tedavisi gören 16 hastanın normal ayakları bu seriye katılmıştır. Toplam 42 ayak çalışmanın kontrol grubunu oluşturmuştur. Grafilerde AP planda Talus-1.mt (T-1 mt) açısı ve Talo-kalkaneal (T-C) açı, LAT planda T-1mt açısı ve kalkaneus pitch açıları ölçülmüştür. Tedaviye başlama yaşları ortalama 28.14 aydır (13-63 ay).Tedavi edilen hastalar ortalama 44.04 ay (22 - 69 ay) süre ile izlenmiştir.

Bulgular: Tedavi sonucu iyileşen hastalarda; 21 hastanın 32 ayağında AP planda T-1.mt açıları tedavi öncesinde ortalama 15° (2 – 38°) tedavi sonrasında ortalama 8° (-4 - 18°) ($p<0.0001$). AP planda T-C açıları tedavi öncesinde ortalama 29.5° (22° - 50°),tedavi sonrasında ortalama 23.06° (0°-38°) ($p<0.0001$). LAT planda T-1.mt açıları tedavi öncesinde ortalama 21.78° (4 - 34°) tedavi sonrasında ortalama 11.03°(0 – 34°) ($p<0.0001$). LAT planda kalkaneus pitch açısı tedavi öncesinde ortalama 7.87° (-6 - 25°) tedavi sonrasında ortalama 10.31°(2 -26°) bulunmuştur ($p<0.004$). Tedavi öncesi ve sonrası değerler istatistiksel olarak anlamlı derecede farklı bulunmuştur. Tedavi öncesi ortalama değerler, kontrol grubu ile kıyaslandığında tümüyle istatistiksel olarak anlamlı derecede farklı olup ($p<0.0001$), Tedavi sonrası değerler kontrol grubu ile karşılaştırıldığında istatistiksel olarak anlamlı bir fark bulunamamıştır (AP de T-C açılar için $p<0.42$, AP de T-1.mt açılar için $p<0.35$, lat de T-1.mt açıları için $p<0.05$ (sınırda anlamlı), kalkaneal pitch açısı için $p<0.23$). Tedavi sonunda iyileşmeyen 5 hastanın 7 ayağına ise ameliyat önerilmiştir. Düzelen ayak oranı %82 olarak bulunmuştur.

Çıkarımlar: Elde edilen klinik ve radyolojik sonuçlar özel yapım ortopedik bot kullanımı ile ayaklarda tatminkar bir düzelme sağlandığı, normal seri ile karşılaştırıldığında tedavi öncesi normal sınırların dışında olan ölçüm değerlerinin normal sınırlara girdiği tespit edilmiştir.

2-5 yaş arası idyopatik fleksible pes planovalgus olan çocuklarda ortopedik bot tedavisi uygulaması deformitenin düzeltilmesinde etkili bulunmuştur.

Literatürde net olarak tanımlanmayan ve kendiliğinden düzeleceği varsayılan "fleksibl pes planovalgus" deformitesine çalışmamızda klinik ve radyolojik olarak tanımlama getirilmeye çalışılmış, konservatif olarak tedavi edilebileceğine dair kanıtlar elde edilmiştir.



Hastanın ortopedik bot ile tedavi öncesi ve son takipteki grafiler ve botların görünümü



0090

PEDİATRİK KALÇADA SUBLUKSASYONA NEDEN OLAN NADİR YERLEŞİMLİ ASETABULAR OSTEOKONDROM

Şükrü Demir[1], Murat Gürger[1], Orhan Ayas[1], Gökhan Önce[2]

[1]Fırat Üniversitesi Tıp Fakültesi, Ortopedi ve Travmatoloji Ana Bilim Dalı, Elazığ
[2]Bitlis Devlet Hastanesi, Ortopedi ve Travmatoloji Kliniği, Bitlis

Amaç: Osteokondromlar yaygın görülen benign kemik tümörleridir. Gerçek neoplazmlardan ziyade gelişimsel malformasyonlardır ve periost içinde küçük kıkırdaklı nodüller olarak ortaya çıkarlar. Hastaların yaklaşık %90'ında tek lezyon bulunur. Osteokondromlara genellikle uzun bir kemiğin metafizinde rastlanır. Kırık, bursit, nöral yapılara bası ve malign transformasyon durumlarında semptomatik olabilir. Bu tümörlerin intraartiküler yerleşimi nadirdir. Burada asetabulum yerleşimli ve femur başında subluksasyona neden olan bir olgu sunuyoruz.

Hasta ve Yöntem: Beş yaşında erkek hasta yürüme bozukluğu ve kalçada ağrı şikayetiyle ailesi tarafından Ortopedi ve Travmatoloji polikliniğine getirildi. Hastanın yapılan fizik muayenesinde sol alt ekstremitede minimal kısalık tespit edildi. Sol kalça hareketleri orta derecede kısıtlı ve hafif ağrılıydı. Pelvis direkt grafisinde sol kalça sublukse ve asetabulumda osteofit görünümü mevcuttu (Resim 1a). Asetabulumdaki kemik dokuyu daha iyi değerlendirmek için bilgisayarlı tomografi istendi. Tomografi görüntüsü sol asetabulumda osteokondrom zemininde sublukse kalça olarak değerlendirildi (Resim 1b).

Bulgular: Hasta anestezi hazırlıkları yapıldıktan sonra supin pozisyonda ameliyat masasına alındı. Genel anestezi altında sol kalça anterior insizyonla açıldı. Sartorius tensor fasia lata klevajından girildi. Rectus femoris kası yapışma yerinden kesilip tespit sütürüyle işaretlendi ve kapsüle ulaşıldı. Kapsül T insizyonla açıldı ve ekleme ulaşıldı. Ligamentum teres kesildi ve kalça sublukse edildi. Asetabulumun anterior inferiorundaki osteokondroma ulaşıldı eklem kıkırdağı korunarak eksize edildi. Eklem irrigasyonu sonrası kalça redükte edilip plikasyon yapıldı. Skopi kontrolünde kalçanın konsantrik redükte olduğu görüldü. Açılan katlar usulüne uygun kapatıldı ve kalça 40° fleksiyon 40° abduksiyonda olacak şekilde pelvipedal alçı yapıldı. Operasyon komplikasyonsuz olarak 60 dakikada sonlandırıldı. Operasyonda alınan örneğin histopatolojik incelemesi osteokondrom ile uyumlu olarak raporlandı.

Çıkarımlar: Osteokondromların pediatrik yaş grubunda asetabulum lokalizasyonu nadirdir. Bu olguda asetabulumun Y kıkırdağından geliştiği görüldü. Osteokondromlar nörovasküler yapı ve eklemlere yakınlık dışında genellikle direkt grafide rastlantısal olarak bulunur. Osteokondromların semptomatik olanlarının çoğu fizik muayenede ele gelen sert ve düzgün sınırlı kitle bulgusu verirken bu olguda eklemde yerleştiğinden kalçada ağrı ve yürüyüş bozukluğu şeklinde klinik bulgu oluşturmuştur. Sonuç olarak kalçada olağan dışı gelişen subluksasyon araştırılırken nadir de olsa eklem içi osteokondrom unutulmamalıdır. Ayrıca eklem kıkırdağından eksize edildiği için asetabulumun gelişimi uzun süre takip edilmelidir.

Anahtar Kelimeler: Asetabular osteokondrom, kalça subluksasyonu

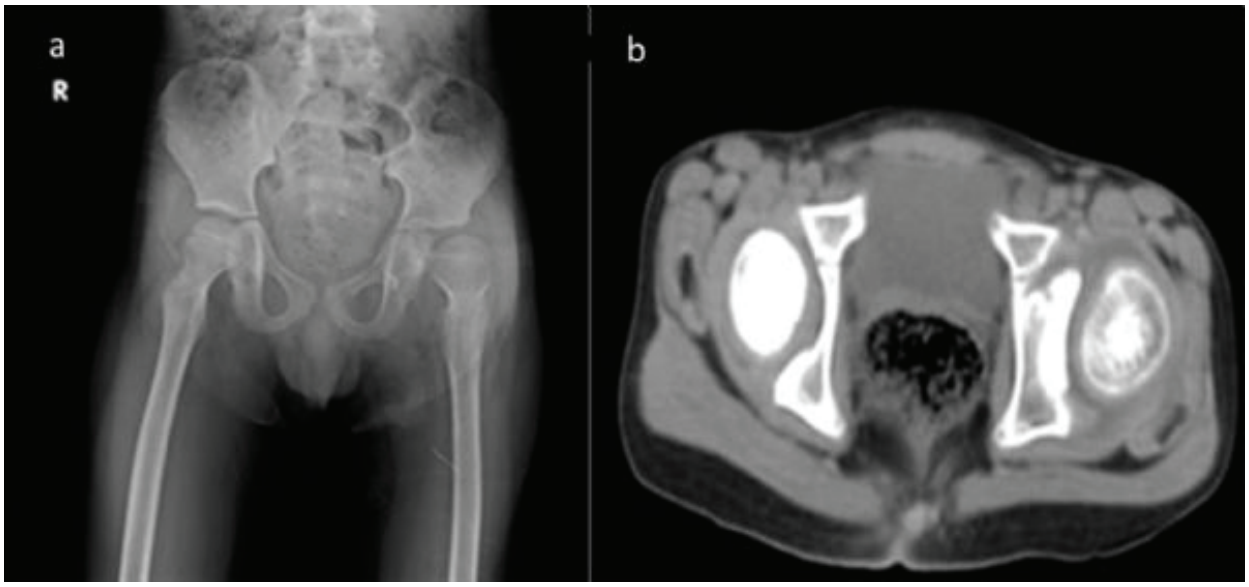

Resim 1

Resim 1a: Sol kalça subluksasyonu ve asetabulumda osteofit görünümü, 1b: Sol asetabulumda osteokondrom zemininde sublukse kalça

0091

ÇOCUKLARDA TİP 3 TİBİA EMİNENSİA KIRIKLARININ ARTROSKOPİK YARDIMLI TEDAVİSİ

Zekeriya Okan Karaduman

Düzce Üniversitesi Tıp Fakültesi Ortopedi ve Travmatoloji AD.

Amaç: Tibia eminensia Tip 3 kırıklarının cerrahi tedavisi kaynama olmaması ve yanlış kaynama nedeni ile dizde oluşacak ağrı, instabilite ve ekstansiyon kaybını önlemek amacıyla yapılmaktadır. Artroskopik yaklaşım minimal morbidite oluşturması ve eşlik eden diğer eklem içi patolojilerin tedavisine olanak sağlamasından dolayı önerilmektedir.

Yöntem: Tibia eminensia kırığı tanısıyla 2014 ile 2018 tarihleri arasında cerrahi tedavi uygulanan 12 hasta değerlendirmeye alındı. Ortalama yaşları 11 (9-15), hastaların 8'i erkek 4'ü kız, Meyer ve Mckeever sınıflamasına göre tüm hastalar Tip 3 olarak değerlendirildi. Hastalar ameliyat öncesi ve sonrası diz 2 yönlü grafi ve MRG ile değerlendirildi. Standart anterolateral ve anteromedial giriş yerlerine ilave olarak üçüncü bir giriş yeri olarak suprapatellar bölge kırık tespitine yardım sağlaması için kullanıldı. Fizis hasarının önüne geçmek için vidaların intraepifizyal yerleştirilmesine dikkat edildi. 12 hastaya kanüllü vida tespit uygulandı. Diz 30º fleksiyonda açı ayarlı brace ile 3 hafta immobilize edildi ve kademeli olarak fleksiyonu artırıldı. 4. haftada parsiyel ağırlık verilmeye başlandı.

Bulgular: Hastalarımız ortalama 20 ay (8- 45) izlenmiştir. Tüm hastalar fizik muayene ile stabilite ve diz işlevleri yönünden Lysholm, Tegner ve IKDC değerlendirme skorları ile değerlendirildi. Ekstansiyon kaybı ortalama 2º, fleksiyon kaybı ortalama 10º bulundu. Hiç bir olgumuzda kaynama yokluğu problemi ile karşılaşılmadı.

Çıkarımlar: Açık cerrahi erken mobilizasyon için güvenli kırık redüksiyon ve tespitine izin vermekle birlikte bir takım morbiditelere neden olmaktadır. Artroskopik tespitlerin stabilitesi erken rehabilitasyona olanak sağlamaktadır. Bununla birlikte teknik zorluk ve skopi gerekliliği mevcuttur. Eşlik eden patolojilerin tespiti ve tedavisine de katkı sağlayan bir uygulamadır. Çocuklarda epifizi ilgilendiren kırıklar olduğundan cerrahi tespit uygun yapılmalı ve izlemlerde büyüme ile ilgili sorun olabileceğinden büyüme tamamlanana kadar izlenmelidir.

Anahtar Kelimeler: Tibia Eminesia Kırıkları, Artroskopik cerrahi, Tedavi

resim 1



0094

PEDİATRİK RADİUS DİAFİZ KIRIKLARININ İNTRAMEDÜLLER TEL İLE FİKSASYONUNDA, DORSAL VEYA LATERAL GİRİŞ YERİ FONKSİYONEL SONUÇLARI VE KOMPLİKASYON ORANINI DEĞİŞTİRİR Mİ?

Ahmet Hamdi Akgülle[1], Tolga Onay[2], Servet İğrek[1], Mehmet Deniz Kesimer[1], Osman Mert Topkar[1], Evrim Şirin[1]

[1]Marmara Üniversitesi Tıp Fakültesi, Ortopedi ve Travmatoloji Ana Bilim Dalı, İstanbul
[2]Kartal Dr. Lütfi Kirdar Eğitim ve Araştirma Hastanesi, Ortopedi ve Travmatoloji Klinigi, İstanbul

Amaç: Çocuk radius diafiz kırıkları cerrahi tedavisinde intrameduller tel ile fiksasyon en sık kullanılan yöntemdir. Tel girişi dorsal ve lateralden yapılabilmektedir. Çalışmanın amacı, pediatrik radius diafiz kırıklarında dorsal giriş ya da lateral girişli intrameduller fiksasyon yapılmış olguları fonksiyonel sonuç ve komplikasyon oranları açısından karşılaştırmaktı.

Yöntem: 2014-2018 yılları arasında tek bir merkezde pediatrik radius diafiz kırığı nedeniyle cerrahi uygulanmış olan hastalar retrospektif olarak incelendi. Intramedüller yöntemle tedavi edilmemiş, dosya ve takipleri yetersiz ve patolojik kırığı olan hastalar çalışmadan çıkarıldı. Dorsal giriş yapılan 19 (Grup A), lateral giriş yapılan (Grup B) 18, toplam 37 hasta çalışmaya alındı. Hastaların; yaş, kırıktan ameliyata kadar geçen süre, kaynama (pin çıkarma) süreleri, açık veya kapalı cerrahi uygulanması, perop ve geç postop komplikasyonları ile fonksiyonel skorları kaydedildi. Radius alt uçta kırık gelişmesi major komplikasyon, el bilekte hafif ağrı ve hareket kısıtlılığı minör komplikasyon olarak kabul edildi. Fonksiyonel değerlendirmede Childrens Hospital of Philadelphia Önkol Kırık Fonksiyon Sınıflaması kullanıldı. Veriler istatistiksel olarak analiz edildi.

Bulgular: Hastaların ortalama yaşı 10,5 yıl ve ortalama takip süresi 37 ay olarak bulundu. Tüm kırıklar ortalama 47 günde kaynadı. Grup A'da 2, Grup B'de 1 hastada giriş sırasında radius alt uçta kırık oluştu. Grup A'da 1 hastada, Grup B'de 3 hastada minör komplikasyon tespit edildi. 30 hastada (%81,1) mükemmel, 4 hastada (%10,8) orta ve 3 hastada (%8,1) kötü sonuç elde edildi. İki grup arasında, komplikasyon gelişimi ve fonksiyonel skor açısından istatistiksel anlamlı fark saptanmadı ($p>0.05$).

Çıkarımlar: Pediatrik radius diafiz kırıklarının intramedüller fiksasyonunda, tel giriş yeri ile komplikasyonlar ve fonksiyonel sonuç arasında bir ilişki bulunamamıştır. Her iki giriş noktasında benzer sonuçlar elde edilebilmektedir. Geniş serilerle prospektif olarak yapılacak çalışmalar daha yol gösterici olacaktır.

Anahtar Kelimeler: Pediatrik radius diafiz kırıkları, intramedüller fiksasyon, dorsal veya lateral giriş

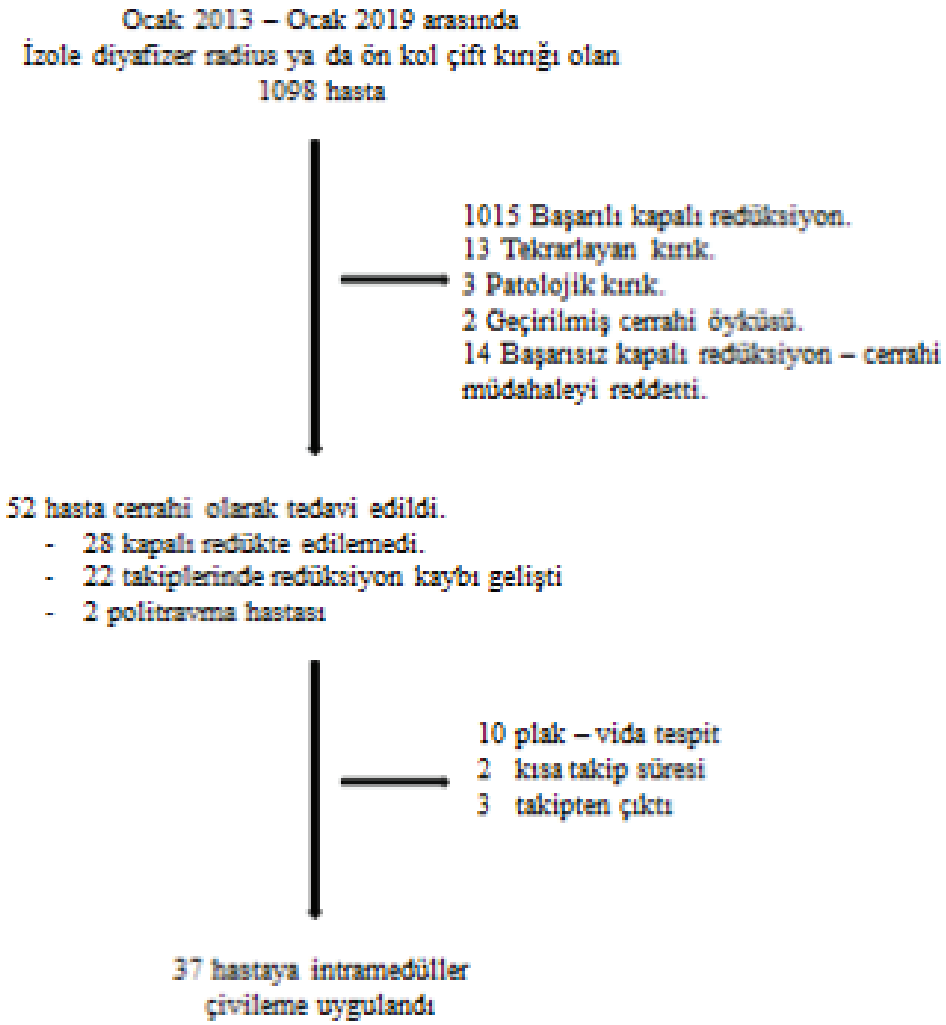

Şekil 1: Hastaların dahil edilme durumunu gösteren akış şemasıdır.

Resim 1

Hastaların dahil edilme durumunu gösteren akış şeması



0098

GELİŞİMSEL KALÇA DİSPLAZİLERİNDE TÖNNİS LATERAL ASETABULOPLASTİSİNİN ERKEN VE ORTA DÖNEM SONUÇLARI

Ömer Yonga[1], Kaya Memişoğlu[2], Tolga Onay[1]

[1]Kartal Lütfi Kırdar Eğitim ve Araştırma Hastanesi, Ortopedi ve Travmatoloji, İstanbul
[2]Kocaeli Üniversitesi Tıp Fakültesi, Ortopedi ve Travmatoloji Ana Bilim Dalı, Kocaeli

Amaç: Çalışmamızın amacı 2012 ile 2016 yılları arasında Kocaeli Üniversitesi Tıp Fakültesi Ortopedi ve Travmatoloji Ana Bilim Dalında, gelişimsel kalça displazisi (GKD) nedeniyle Tönnis Lateral Asetabuloplastisi (TLA) uygulanan hastaların erken ve orta dönem sonuçlarının değerlendirilmesidir.

Yöntem-Gereçler: 41 hastanın(36 kız, 5 erkek) 66 kalçasına uygulanan TLA retrospektif değerlendirildi. Hastaların ortalama yaşı 32.3 ay (11-132 ay) idi. 25 hastada bilateral GKD mevcuttu. Tönnis sınıflamasına göre 10 kalça (%15.1) grade 2, 18 kalça (%27.2) grade 3, 38 kalça (%57.5) grade 4 olarak değerlendirildi. Hastaların hiçbirine ameliyat öncesi dönemde iskelet veya cilt traksiyonu uygulanmadı. Düz ve ince profil yapıda osteotomlarla osteotomi yapıldıktan sonra trikortikal ve trapezoidal iliak kanat grefti, osteotomi sahasına yerleştirildi ve hastaların hiçbirinde fiksasyon amaçlı Kirschner teli veya vida kullanılmadı. 52 kalçaya (%79) addüktör tenotomi ve TLA uygulanırken, 14 kalçaya (%21) diğer uygulanan tedavilere ek olarak femoral kısaltma osteotomisi ile birlikte varizasyon uygulandı. 66 kalçanın 38'ine eklem kapsülü açılmadan kapalı TLA uygulandı. Ameliyat öncesi ve son kontrol radyografilerinde, asetabuler indeks ve lateral migrasyon indeksi (Reimer) ölçüldü. Klinik fonksiyonel değerlendirme Modifiye McKay sınıflamasına göre değerlendirildi. Ortalama takip süresi 27 ay (12-47 ay) olarak hesaplandı.

Bulgular: Fonksiyonel sonuçlarda McKay kriterlerine göre 51 kalça (%77.2) mükemmel, 10 kalça (%15.1) iyi ve 4 kalça (%6) orta olarak değerlendirildi. Asetabuler indeks ameliyat öncesi dönemde ortalama 36.1 derece iken ameliyat sonrası 18.6 dereceye gerilemiştir. Reimer indeksi ise ameliyat öncesi ortalaması %89.7 iken ameliyat sonrası %10.5' a gerilemiştir. Takip süresince hiç bir hastada enfeksiyona raslanmamıştır.

Sonuçlar: Tönnis Lateral Asetabuloplastisi, gelişimsel kalça displazili hastalarda düşük öğrenme eğrisi olan, etkili, güvenilir ve başarılı bir tedavi yöntemidir.

Anahtar Kelimeler: Gelişimsel Kalça Displazisi, Tönnis Lateral Asetabuloplastisi

TLA Örnek Hasta

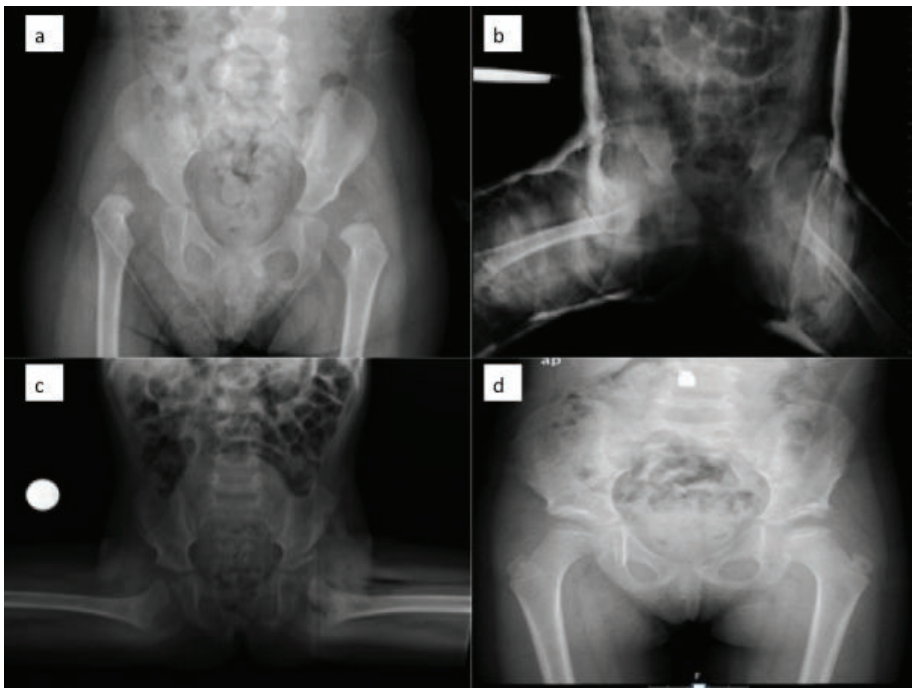

a. 24 aylık erkek hasta preoperatif pelvis AP grafisi b. Sağ taraf erken postoperatif pelvis AP grafisi c. Sol taraf postoperatif frogleg grafisi d. Postoperatif 4. yıl pelvis AP grafisi

Preoperatif ve Postoperatif Radyografik Ölçümlerin Genel Görüntüsü

	Preoperatif Ortalama	Postoperatif Ortalama
Asetabuler İndeks	36.1°	18.6°
Lateral Migrasyon İndeksi (Reimer)	%89.7	%10.5

0099

FEMUR BAŞI EPİFİZ KAYMASINDA İN-SİTU VE ANATOMİK REDÜKSİYON SONRASI TESPİTLERİN ORTA DÖNEM KARŞILAŞTIRMALI SONUÇLARI

Hüseyin Bilgehan Çevik[1], Aytaç Yahyaoğlu[2], Engin Eceviz[2], Güven Bulut[2]

[1]Dışkapı Yıldırım Beyazıt Eğitim ve Araştırma Hastanesi
[2]Kartal Dr. Lütfi Kırdar Eğitim ve Araştırma Hastanesi

Amaç: Femur başı epifiz kayması (FBEK) tedavisinde in-situ tespit ve anatomik redüksiyon sonrası tespitin çoğu hastada iyi fonksiyonel sonuçlar verdiği önceki çalışmalarda göstermiştir. Klinik deneyimimiz in-situ tespit uygulanan hastaların kalça eklem hareket açıklıklarının (EHA) anatomik redüksiyon yapılanlara göre daha fazla olduğudur. Bu çalışmada her iki tedavi yöntemi ile tedavi edilen FBEK hastalarının sonuçlarını retrospektif ve karşılaştırmalı olarak incelemeyi ve tespit yönteminin EHA üzerine olası etkilerini değerlendirmeyi amaçladık.

Yöntemler: 2005-2013 yılları arasında FBEK'li 21 hastaya (26 kalça) in-situ tespit veya anatomik redüksiyon sonrası tespit uygulanan hastalar çalışmaya dahil edildi. FBEK'ları bir veya iki adet kanüle vida ile tespit edilmişlerdi. Tıbbi kayıtlar ve radyografiler FBEK özellikleri açısından incelendi. Son poliklinik kontrollerinde tüm hastalara manyetik rezonans görüntülemeleri (MRG), EHA ölçümleri, Visual Analog Skalası (VAS) ve Harris Kalça Skoru (HHS) değerlendirmeleri yapıldı. MRG'da kalça bölgesinde olası fibrozis ve atrofi değerlendirildi. Ortalama takip süresi 139 aydı (dağılım, 64-179).

Bulgular: 26 kalçanın 14'ü in-situ ve 12'si anatomik redüksiyon sonrası tespit edilmişti. Ortalama vücut kitle indeksi 27.4 kg/m2 ve yaş 13.4 idi. İn-situ tespit ile anatomik redüksiyonla beraber tespit yapılan gruplar arasında EHA, VAS ve HHS arasında istatistiksel olarak anlamlı bir fark yoktu. Ortalama sonuçlar HHS için 80.4 ve VAS için 2.9 olarak bulundu. MRG'da kalça çevresi kaslarda atrofi izlendi.

Sonuç: Ortalama olarak özellikle anatomik redüksiyon sonrası tespit uygulanan grupta, in-situ tespit uygulanan gruba göre kalça EHA'sında bir azalma gözlendi, fakat istatistiksel olarak anlamlı olmadığı görüldü. MRG'de anatomik redüksiyon uygulanan grupta kalça çevresi kaslarında atrofi olduğu gözlendi. Bu çalışmanın bulgularına göre FBEK'li hastaların anatomik redüksiyon sonrası veya in-situ tespit ile tedavi edilmesinin, klinik sonuçlara bir etkisinin olmayabileceği öne sürebilir.

Anahtar Kelimeler: FBEK; Femur başı epifiz kayması; SCFE; Epifizyoliz

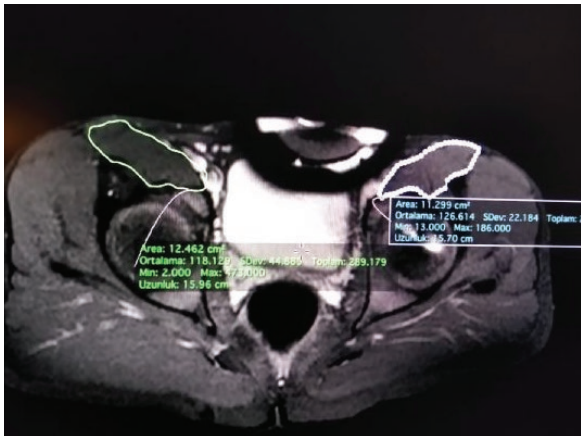

Resim 3

Anatomik redüksiyon sonrası iki vidalı fiksasyon ile tedavi edilen sol FBEK'lı 15 yaşında erkek hasta. Aksiyal MRG sol kalçada kalça çevresi kaslarda atrofi gözlendi.



0100

İNFANTİL SUPRAKONDİLER HUMERUS KIRIKLARININ EPİDEMİYOLOJİSİ (2 YAŞ ALTI HASTALAR)

Hüseyin Bilgehan Çevik[1], Engin Eceviz[2]

[1]Dışkapı Yıldırım Beyazıt Eğitim ve Araştırma Hastanesi, Ortopedi ve Travmatoloji Kliniği, Ankara
[2]Kartal Dr. Lütfi Kırdar Eğitim ve Araştırma Hastanesi, Ortopedi ve Travmatoloji Kliniği, İstanbul

Amaç: Suprakondiler humerus kırıkları hakkında yapılan çalışmaların çoğunda yaş ayrımı yapılmadan değerlendirme yapılmıştır. Genelde yapılan çalışmalarda 1-14 yaşları arasındaki hastalar değerlendirmeye alınmıştır. Bunun yanında bazı çalışmalarda ise adolesan gruba odaklanılarak değerlendirme yapılmıştır. Bu çalışmanın amacı cerrahi olarak tedavi edilen 2 yaş altı suprakondiler humerus kırığı hastalarını analiz etmektir.

Yöntem: Klinik elektronik dokümantasyon sisteminden 2 yaşın altındaki 2015-2018 yılları arasında cerrahi tedavi uygulanan suprakondiler humerus kırıkları belirlendi. Pinleme konfigürasyonları, açık/kapalı redüksiyon ve sınıflandırma kategorize edildi. Kırık iyileşmesi tamamlanana kadar takip bilgileri olan hastalar çalışmaya dahil edildi. Redüksiyon kaybı, post-operatif ilk röntgen ve tam kaynama arasında, Baumann açısında 10°'den fazla değişme veya lateral rotasyonun %50'den fazla olması (Gordon indeksi) olarak belirlendi. Yaralanma nedenleri ve zamanları da incelendi.

Bulgular: Çalışmaya dahil edilme kriterlerini 10'u kız ve 8'i erkek olmak üzere 18 hasta karşıladı. Hastaların 15'sına 2 adet pin ile bikolumnar çapraz pinleme, 2'sine lateral kolon fiksasyonu ve 1'ine 3 adet pin ile çapraz pinleme (2 lateral, 1 medial) uygulanmıştı. Bikolumnar fiksasyonu olan 16 hastanın 1'inde ve sadece lateral kolon fiksasyonu olan 2 hastanın 1'inde redüksiyon kaybi saptandı. Redüksiyon kaybı sonrası herhangi bir girişim yapılmayıp remodelasyona bırakılmıştır. Hastaların %50'si (n=9) yaralanmadan sonraki ilk 6 saatte başvurdu. Hastaların travma nedenleri incelendiğinde 3 (%16.7) hastada çocuk istismarı saptanmıştır ve diğer hastalarda ev içi düşme olarak belirtilmiştir.

Sonuç: Suprakondiler humerus kırıkları infantil dönemde literatür ile uyumlu olarak kız hastalarda daha fazla görüldü. Literatürde sadece lateral kolondan fiksasyonun yapılmasının redüksiyon kaybı ihtimalini artırdığı bildirilmiştir. Fakat hasta sayımızın az olması nedeniyle çalışmamızda böyle bir sonuç çıkmamıştır. İnfantil dönemde kırıklar nadirdir. Bu nedenle çocuk istismarı göz önünde bulundurulmalıdır.

Anahtar Kelimeler: Suprakondiler; humerus; infant; çocuk istismarı



0110

ÇOCUK ORTOPEDİSİ DERNEĞİ ÜYELERİNİN KAPALI, İZOLE, KOMPLİKE OLMAYAN ÇOCUK UZUN KEMİK CİSİM KIRIKLARINDAKİ TEDAVİ TERCİHLERİ; KESİTSEL BİR ANKET ÇALIŞMASI

Erdem Aktaş, Hakan Ömeroğlu

TOBB Ekonomi ve Teknoloji Üniversitesi Tıp Fakültesi Ortopedi ve Travmatoloji Anabilim Dalı Söğütözü, Ankara

Amaç: Humerus, radius-ulna, femur ve tibia 1/3 orta kısım kırıkları çocuklardaki kırıkların yaklaşık %15'ni oluşturmaktadırlar. Bilimsel veriler incelendiğinde bu tip kırıklarda özellikle esnek kanal içi çivilerin kullanımının yaygınlaşmasıyla birlikte son yıllarda cerrahi tedavi eğiliminin arttığı görülmektedir. Bu kesitsel anket çalışmasının amacı 0-16 yaş grubunda kapalı, izole ve nörovasküler yaralanma eşlik etmeyen uzun kemik cisim kırıklarında Çocuk Ortopedisi Derneği (ÇOD) üyelerinin tedavi eğilimlerini ve tedavi seçimine etki eden faktörleri belirlemektir.

Yöntem: Aktif ÇOD üyelerine e-posta yoluyla anket yollanarak 0-16 yaş aralığında belirtilen tipteki humerus, önkol, femur ve tibia 1/3 orta kısım kırıklarındaki son yıllardaki tedavi eğilimleri ve tedavi seçimlerine etki eden faktörler soruldu. ÇOD üyelerinin mesleki deneyimleri (10 yıl ve altı ve 10 yıl üzeri uzman) ve günlük pratiklerindeki 0-16 yaş grubu hasta oranlarına (%50 ve altı ve %50 üzeri) göre de sonuçlar değerlendirildi

Bulgular: Altmışaltı dernek üyesi elektronik ortamda anketi yanıtladılar. Ankete katılanların %98, %77, %39 ve %88'i sırasıyla humerus, önkol, femur ve tibia cisim kırıkları tedavisinde son yıllarda kesinlikle cerrahi tedavi eğilimlerinin artmadığını belirttiler. Tedavi eğilimi ile cerrahların deneyimi ve cerrahların günlük pratiklerindeki çocuk hasta oranları arasında bir ilişki bulunamadı (P>0,05) (Tablo). Hastanın yaşı bu tip kırıklarda ankete katılanların konservatif ya da cerrahi tedavi seçimlerini etkileyen en önemli faktördü (humerus %59, önkol %86, femur %92, tibia %70). Belirtilen tip kırıklarda cerrahi tedavi endikasyonu için en fazla tercih edilen alt yaş sınırları humerus için 12-16 yıl aralığı, önkol için 10-12 yıl aralığı, femur için 6 yıl ve tibia için 10 yıldı. Ankete katılanların tedavi tercihlerini etkileyen diğer önemli faktörler ise sırasıyla güncel literatür bilgisi, kırık hattının tipi (parçalı kırıklar için çoğunlukla cerrahi), çocuğun aktivite düzeyi (lisanslı sporcular için çoğunlukla cerrahi), çocuğun vücut kitle indeksi (fazla kilolu ve obezler için çoğunlukla cerrahi) ve yaralanma mekanizmasıydı (yüksek enerjili yaralanmalar için çoğunlukla cerrahi).

Sonuç: Bu çalışma ülkemizde kapalı, izole ve nörovasküler yaralanma eşlik etmeyen çocuk uzun kemik cisim kırıklarında ÇOD üyelerinin tedavi eğilimlerini ve tedaviye etki eden faktörleri ortaya koyan ilk anket çalışması olması açısından değerlidir. Tıp alanında son yıllardaki baş döndürücü teknik gelişmelere karşın ankete katılanların hemen tamamında çocuk humerus cisim kırıklarında öncelikli olarak konservatif tedavi tercihi değişmemiştir. Cerrahi tedaviye yönelme eğilimi özellikle çocuk femur cisim kırıklarında çok belirgindir. Öncelikle önkol ve sonrasında tibia cisim kırıklarında öncelikli tedavi seçiminde konservatif tedaviden uzaklaşma eğilimi vardır ve bu kırıklardaki tedavi eğilimindeki değişimin önümüzdeki yıllarda izlenmesi yararlı olacaktır. Hastanın yaşı uzun kemik cisim kırıklarında cerrahların tedavi seçimini etkileyen en önemli faktör olarak saptanmıştır.

Anahtar Kelimeler: anket, çocuk uzun kemik kırığı, tedavi

Ankete katılanların uzmanlık süresi ve günlük çocuk hasta oranlarına göre tedavi eğilimleri.

	Humerus Kırığı	Önkol Kırığı	Femur Kırığı	Tibia Kırığı
<=10 Yıllık Uzman	E:0 H:14	E:4 H:10	E:10 H:4	E:2 H:11 K:1
>10 Yıllık Uzman	E:0 H:51 K:1	E:10 H:41 K:1	E:28 H:22 K:2	E:2 H:47 K:3
<=%50 Çocuk Hasta Görüyor	E:0 H:26	E:4 H:22	E:14 H:12	E:1 H:23 K:2
>%50 Çocuk Hasta Görüyor	E:0 H:39 K:1	E:10 H:29 K:1	E:24 H:14 K:2	E:3 H:35 K:2

E: Evet son yıllarda cerrahi tedavi tercihim kesinlikle arttı

H: Hayır son yıllarda cerrahi tedavi tercihim kesinlikle artmadı K:Kararsızım



0111

GELİŞİMSEL KALÇA DİSPLAZİSİNDE KASIK VE UYLUK PİLİ ASİMETRİSİNİN ÖNEMİ; EFSANE Mİ ? GERÇEK Mİ ?

Hakan Ömeroğlu[1], Erdem Tatlıcı[2], Nusret Köse[2]

[1]TOBB Ekonomi ve Teknoloji Üniversitesi Tıp Fakültesi Ortopedi ve Travmatoloji Anabilim Dalı, Söğütözü, Ankara
[2]Eskişehir Osmangazi Üniversitesi Tıp Fakültesi Ortopedi ve Travmatoloji Anabilim Dalı, Meşelik, Eskişehir

Amaç: Yıllardır kabul gören klasik bilgiye göre kasık ve uyluk pili asimetrisi (KUPA) gelişimsel kalça displazisi (GKD) klinik muayenesinde önemli bulgulardandır. Ancak bu bilgi olgu serileri ve uzman görüşlerine dayanmakta olup yüksek düzeyde bilimsel kanıt ile desteklenmemektedir. Son zamanlarda KUPA'nin GKD tanısında önemli bir bulgu olmadığına yönelik çalışmalar da yayınlanmıştır. KUPA'ne yönelik bu karşılaştırmalı çalışmanın amacı bu bulgunun GKD tanısında gerçekten yol gösterici olup olmadığını incelemek, duyarlılık ve özgüllüğünü ortaya koymaktır.

Yöntem: Bu çalışmada aynı klinikte 2012 yılından beri prospektif olarak toplanan veriler retrospektif olarak karşılaştırıldı. Tüm bebeklerin klinik muayene bulguları, Graf yöntemiyle kalça ultrasonografisi muayene verileri incelendi. Kontrol grubu (KG) her iki kalçası tip I (normal) olarak değerlendirilen 1000 ardışık sağlıklı bebekten (ortalama yaş 46,7 gün) oluşturuldu. Çalışma grubu (ÇG) en az bir kalçası tip IIa(-) ve daha kötü olarak değerlendirilen ve abduksiyon ortezi tedavisi başlanan 246 ardışık hastadan (ortalama yaş 96,5 gün) oluşturuldu. Nöromusküler ve teratolojik çıkığı olan hastalar çalışmaya alınmadı.

Bulgular: KG'da 44 bebekte KUPA saptanırken bunlardan yalnızca 4 tanesinde KUPA yanında ek bulgular vardı. ÇG'daki 178 hastada tek ya da iki taraflı displazik kalça (tip IIa(-), IIb, IIc) saptandı. 68 hastada ise en az bir kalça desentrikti (tip D, III, IV). ÇG'daki hastaların 101 tanesinde (%41) klinik muayene bulgusu pozitifti, bu hastaların 63 tanesinde KUPA saptandı ve en fazla rastlanan klinik bulguydu. KUPA tek klinik bulgu olarak 31 hastada saptandı ve bunlardan 24 tanesinde (%77) tek ya da iki taraflı displazik kalça vardı (Tablo). Tek başına KUPA görülme oranı ÇG'da KG'na oranla daha yüksekti (P<0,001, göreceli olasılık oranı; 3,46). Tek başına KUPA'nin duyarlılığı ve özgüllüğü sırasıyla %12,60 ve %96,00 idi. Diğer bulgularla birlikte (çoğunlukla Galeazzi belirtisi ve abduksiyon kısıtlılığı) KUPA 32 hastada saptandı ve bunlardan 23 tanesinde (%72) en az bir kalçanın desentrik olduğu görüldü (Tablo). Diğer bulgularla birlikte KUPA'nin toplam görülme oranı ÇG'da anlamlı olarak daha yüksekti (P<0,0001, göreceli olasılık oranı; 7,48). Diğer bulgularla birlikte KUPA'nin toplam duyarlılığı ve özgüllüğü sırasıyla %25,61 ve %95,60 idi.

Sonuç: Literatürdeki ilk karşılaştırmalı bu çalışmanın bulgularına göre KUPA bir efsane değil bir bilimsel gerçektir. Tek başına ya da diğer bulgularla birlikte KUPA saptanan bebeklerde ultrasonografik muayenede GKD ile karşılaşma olasılığı anlamlı derecede yüksektir. Tek başına KUPA saptanan bebeklerde tek ya da iki taraflı displazik kalça görülme olasılığı daha yüksekken, KUPA'nin diğer bulgularla birlikte olduğu bebeklerde en az bir kalçanın desentrik olma olasılığı daha yüksektir. KUPA seçici yenidoğan kalça tarama programlarına bir risk faktörü olarak eklenebilir.

Anahtar Kelimeler: gelişimsel kalça displazisi, pili asimetrisi

Çalışma grubu hastalarının verileri

	Normal klinik muayene	Yalnızca pili asimetrisi	Pili asimetrisi artı diğer klinik bulgular	Diğer klinik bulgular	TOPLAM
Tek taraflı displazik kalça	87	16	7	9	119
İki taraflı displazik kalça	47	8	2	2	59
Bir tarafı displazik bir tarafı desentrik kalça	5	2	4	7	18
Tek taraflı desentrik kalça	5	5	14	11	35
İki taraflı desentrik kalça	1	0	5	9	15
TOPLAM	145	31	32	38	246



0114

GELİŞİMSEL KALÇA DİSPLAZİSİ RİSK FAKTÖRLERİ CİNSİYETE GÖRE FARKLILIK GÖSTEREBİLİR Mİ? FARKLI BİR BAKIŞ AÇISI

Tolga Onay[1], Seyit Ali Gumuştaş[1], Talat Çağırmaz[2], Ahmet Nadir Aydemir[3], Mehmet Mufit Orak[4]

[1]Kartal Dr. Lütfi Kirdar Eğitim ve Araştirma Hastanesi, Ortopedi ve Travmatoloji Klinigi, İstanbul
[2]S.B. İzmit Seka Devlet Hastanesi, Ortopedi ve Travmtoloji, Kocaeli
[3]Pamukkale Üniversitesi Tıp Fakültesi Hastanesi, Ortopedi ve Travmatoloji, Denizli
[4]Özel Medicalpark Göztepe Hastanesi, Ortopedi ve Travmatoloji, İstanbul

Amaç: Kız cinsiyet, ilk bebek, ailede gelişimsel kalça displazisi (GKD) öyküsü, makat geliş, oligohidroamnios varlığı, eşlik eden kas iskelet sistemi anomalileri (tortikollis, PEV, konjenital diz çıkığı) varlığı GKD için bilinen risk faktörleridir. Her ne kadar risk faktörleri literatürde geniş bir bicimde araştırılmış olsa da bu risk faktörlerinin cinsiyetlere göre farklılık göstermediği belirtilmemiştir. Çalışmamızın amacı fizik muayene ve ultrasonografik olarak değerlendirilen 4415 infantta gelişimsel kalça displazisi risk faktörlerinin cinsiyete göre farklılık gösterip göstermediğini araştırmaktı.

Yöntem: 4415 infantın her iki kalçası tek bir ortopedist tarafından fizik muayene ve ultrasonografik muayene ile değerlendirildi. Barlow ve Ortolani testleri ile beraber abduksiyon kısıtlılığı değerlendirildi. Ultrasonografik kalça muayenesi Graf tekniğine uygun olarak yapıldı. Tüm infantlarin doğum kayıtları incelendi, demografik veriler (anne yaşı, doğum yöntemi, çoğul gebelik, gebelik sayısı, makat veya bas gelişi, gebelik suresi, doğum tartısı, oligohidroamnios) kaydedilerek ailelerden alınan anamnezlerden kundaklama ve ailede GKD varlığı sorgulandı. Eşlik eden ek kas iskelet sistemi anomalileri (tortikollis, PEV, konjenital diz çıkığı) varsa kaydedildi. Veriler istatistiksel olarak analiz edildi.

Bulgular: Patolojik kalça 149 (3.37%) bebekte saptandı. Erkeklerde, artmış doğum haftası, ailede GKD öyküsü, makat geliş, kundaklama, konjenital diz çıkığı ve fizik muayenede abduksiyon kısıtlılığı varlığı GKD için risk faktörü olarak saptandı (Sırasıyla; p=0.044, p=0.001, p=0.008, p=0.013 ve p=0.004). Anne yaşı, doğum tipi, çoğul gebelik, doğum tartısı, oligohidroamnios, tortikollis varlığı, PEV, Barlow ve Ortolani testleri ile anlamlı ilişki saptanmadı (p>0.05). Kızlarda ise, yüksek doğum tartısı, artmış doğum haftası, makat geliş, çoğul gebelik, oligohidroamniosis, tortikollis, PEV varlığı ve abduksiyon kısıtlılığı GKD için risk faktörü olarak bulundu (Sırasıyla; p=0.001, p=0.008, p=0.001, p=0.021, p=0.001, p=0.002, p=0.001 ve p=0.001). Anne yaşı, ailede GKD öyküsü, doğum tipi, eşlik eden konjenital diz çıkığı, Barlow ve Ortolani testleri ile anlamlı ilişki saptanmadı (p>0.05).

Çıkarımlar: Gelişimsel kalça displazisi risk faktörleri cinsiyete göre farklılık gösterebilmektedir.

Anahtar Kelimeler: Cinsiyet, Gelişimsel kalça displazisi, Risk faktörleri

Tablo 1

	Erkek				Kız			
	p	ODDS	%95 CI		p	ODDS	%95 CI	
			Lower	Upper			Lower	Upper
Makat geliş	**0,001****	10,547	3,845	28,930	**0,001****	6,233	3,212	12,095
Kundaklama (+)	**0,007****	3,778	1,441	9,902				
Abduksiyon kısıtlılığı (+)	**0,001****	9,814	2,476	38,906	**0,001****	30,688	16,205	58,116
Term doğum	0,075	3,773	0,873	16,316				
Doğum ağırlığı (≥2500 gr)	-	-	-	-	**0,001****	3,772	1,809	7,869
Oligohidroamniyoz (+)	-	-	-	-	**0,002****	4,191	1,686	10,417
Tortikollis (+)	-	-	-	-	**0,018***	4,424	1,291	15,159
Pes equinovarus (+)	-	-	-	-	**0,004****	5,282	1,683	16,575

Risk faktörlerinin lojistik regresyon analizi



0115

CERRAHİ OLARAK TEDAVİ EDİLEN 13 ADELÖSAN KAPİTELLUM KIRIĞININ ORTA-UZUN DÖNEM FONKSİYONEL VE RADYOLOJİK SONUÇLARI

Tolga Onay[1], Seyit Ali Gumüştaş[1], Said Erkam Baykan[2], Ahmet Hamdi Akgülle[2], Bülent Erol[2], Kaan Süleyman Irgıt[2]

[1]Kartal Dr. Lütfi Kırdar Eğitim ve Araştırma Hastanesi, Ortopedi ve Travmatoloji Klinigi, İstanbul
[2]Marmara Üniversitesi Tıp Fakültesi, Ortopedi ve Travmatoloji Ana Bilim Dalı, İstanbul

Amaç: Adolesan yaşta kapitellum kırıkları nadir yaralanmalar olup, bu konuda bilgiler sınırlıdır. Çalışmanın amacı, cerrahi olarak tedavi edilmiş 13 adolesan kapitellum kırığının orta-uzun dönem fonksiyonel ve radyolojik sonuçlarını değerlendirmekti.

Yöntem: Çalışma retrospektif olarak dizayn edildi. Klinik arşivlerinden 2007-2016 yılları arasında distal humerus kapitellum kırığı nedeniyle tedavi edilmiş olan hastalar tarandı. Çalışmaya dahil edilme kriterleri: 1) Cerrahi olarak tedavi edilmiş olmak 2) Cerrahi esnasında 10 -16 yaş arasında olmak 3) Ameliyat sonrası en az 12 ay takip edilmiş olmak. Çalışma, kriterlere uyan 13 hasta (10 erkek / 3 kadın) ile sürdürüldü. Cerrahi esnasında hastaların ortalama yaşı 13.8 yıl (aralık, 11 - 16 yıl) olarak bulundu. 2 mm'den fazla deplasmanı olan büyük fragman varlığı cerrahi kriter olarak kabul edildi. Hastalara postoperatif ortalama 1.8 hafta (aralık, 1 -3 hafta) uzun kol atel ile immobilizasyon uygulandı. Atel sonlandırıldıktan sonra rehabilitasyon başlandı. Ortalama takip süresi 45 ay (aralık, 12-99 ay) olarak bulundu. Kırık sınıflaması Bryan Morrey sınıflamasının McKee modifikasyonuna göre yapıldı. Dirsek artrozu Broberg ve Morrey'e göre sınıflandırıldı. Fonksiyonel sonuçlar the Mayo Dirsek Performans Skoru (MDPS) ve QuickDASH Türkçe uyarlaması ile değerlendirildi. Sonuçlar istatistiksel olarak analiz edildi. Bulgular: Cerrahi yapılana kadar geçen süre ortalama 4.5 gün (aralık, 1-18 gün) olarak bulundu. Ortalama fleksiyon-ekstansiyon hareket açıklığı 115° (aralık, 45° - 150°) olarak ölçüldü. Sağlam taraf ile kıyaslandığında, ortalama ekstansiyon kaybı 10.7° (aralık, 0 - 45°) ve ortalama fleksiyon kaybı 11.5° (aralık, 0- 45°) olarak ölçüldü. Ortalama MDPS 87.7 (aralık, 50 - 100) olarak bulunurken, 9 hastada mükemmel, 1 hastada iyi, 1 hastada yetersiz ve 2 hastada kötü sonuç elde edildi. Ortalama QuickDASH 11 (aralık, 0 - 57) olarak bulundu. Erken cerrahi uygulanan grupta (<= 3 gün) ortalama MDPS 95.6 ve ortalama QuickDASH 2.62 olarak bulunurken, geç cerrahi uygulanan grupta (> 3 gün) ortalama MDPS 75 ve ortalama QuickDASH 25 olarak bulundu (p=0.073, p=0.024). 4 hastada dirsek eklemde kontraktür gelişti. Bu hastaların 3'ünde dirsek artriti (2 hastada evre 3, 1 hastada evre 2) gelişti.

Çıkarımlar: Kapitellum kırıkları şüphe duyulmazsa konvansiyonel grafilerde kolaylıkla gözden kaçabilir. Cerrahi zamanda gecikme fonksiyonel sonuçların kötüleşmesine yol açabilir. Bilgisayarlı tomografi bu kırıkları saptamada yardımcı olabilir. Başarılı sonuçlar için erken tanı ve iyi yapılmış cerrahi önemlidir.

Anahtar Kelimeler: adelösan, kapitellum kırığı

0122

SEPTİK ARTRİT VE AKUT OSTEOMYELİT TANISIYLA OPERE EDİLEN ÇOCUK HASTALARDA KÜLTÜR POZİTİF VE KÜLTÜR NEGATİF HASTALARIN LABORATUAR SONUÇLARININ VE KOMPLİKASYONLARININ KIYASLANMASI

Çağrı Özcan, Haluk Çelik

SBÜ Ümraniye Eğitim ve Araştırma Hastanesi, Ortopedi ve Travmatoloji Kliniği

Amaç: Septik artrit veya akut ostemyelit şüphesiyle opere edilen çocuklarda debridman veya aspirasyon sırasında alınan kültür sonuçlarını incelemek ve kültür sonuçlarında üreme olan hastalarla, üreme olmayanların laboratuar parametrelerini ve klinik sonuçlarını karşılaştırmaktır.

Materyal-Metod: 2011-2018 yılları arasında septik artrit veya akut osteomyelit tanısıyla hastanemizde opere edilen hastalar retrospektif olarak incelendi.96 hastadan çalışma kriterlerini karşılayan 72 hasta çalışmaya dahil edildi. 20 hasta kalça, 39 hasta diz, 7 hasta ayak,ayak bileği ve distal tibia, 1 hasta dirsek,1 hasta radis distal,4 hasta femur distalinden septik artrit ve akut osteomyelit tanısıyla opere edildi. Hastaların ortalama yaşı 7,8(1-16 yaş)dir. Hastaların 41'i erkek 31'i kızdır. Hastalar muayene edilirken eklem şişliği, kızarıklıkları, eklem hareketiyle ağrısı ve üzerine basamamaları dökümante edildi. Ameliyat öncesi ateş ölçümleri yapıldı. Aspirasyondaki lökosit sayısı, hastaların preoperatif ve postoperatif 3.ay Sedimantasyon, CRP, WBC değerlerine ve komplikasyonlara bakıldı

Sonuç: Hastaların ortalama takip süresi 16,2 Aydır(3-42). Şikayet sonrası cerrahiye alınma süreleri ortalama 9,4 gündür(1-35). 72 hastanın 44 tanesinde preoperatif aspirasyon yapılabilmiştir. 72 hastanın 30 tanesinde ameliyat kültüründe veya aspirat kültür pozitif olarak değerlendirildi. 42 tanesinde kültür negatifti. En sık üreyen etken 21 hasta ile MSSA olduğu görülmüştür. Hastaların ortalama preoperatif CRP değerleri 7,38 mg/dl (2-25,6), Sedimatasyon 62,2 mm/h (40-102) WBC 11,6 cells/mm3 (10,3-23,6) 3.ay CRP değerleri 0,97 mg/dl (0,2-4,9) Sedimantasyon 18,7 mm/h (5-44) ve WBC değerleri 6,7 cells/mm3 (4,3-7,8) olarak değerlendirildi. 44 hastanın aspirasyon incelemesinde ortalama lökosit miktarı 50,280 cells/mm3 (32000-78000) olarak değerlendirildi. Kültür pozitif olan hastalarla kültür negatif olan hastaların istatistiksel olarak karşılaştırıldığında Yaş, Cerrahi öncesi süre, preoperatif ve postoperatif CRP, SED, WBC, Preop ateş değerleri, komplikasyonlar arasında istatistiksel olarak anlamlı bir fark bulunmadı ($p>0.05$). Preoperatif aspirasyon lökosit miktarı arasında anlamlı bir fark görülmüştür ($p<0.05$).Kültür pozitif olan 30 hastanın ikisine tekrar debridman yapıldı. tekrar debridman yapılan 2 hastanın bir tanesinde dizinde son kontrolerinde 15° fleksiyon kontraktürü mevcuttu. Bir hastada kalça avaskuler nekroz bulguları görüldü. Bir hastada da kısalık gelişti. Kültür negatif olan 42 hastanın 3'ünde tekrar debridman yapıldı. Bu hastaların birinde sol kalça hareket kısıtlılığı takiplerde görüldü. Kültür negatif hastalarda ampirik olarak 34 hastada seftriakson ve klindamisin 8 hastada sefotaksim ve gentamisin 4 haftalık tedavi verildi.

Tartışma: Pediatrik yaş grubu hastalarında septik artrit veya akut osteomyelit tanısı koyarak opere etmek bu hasta grubunda ileriki dönemde eklem sağlığı ve sepsisemi açısından önemlidir. Etkenin elde edilmemesi septik artrit olmadığını kanıtladığını düşünmüyoruz. Bu hastalarda da postoperatif geniş spekturumlu ampirik antibiyoterapi tedavisi verilmesi eklem sağlığı açısından önemlidir. Preoperatif serum parametreleri bize etken açısından ön tahmin veremez.

Anahtar Kelimeler: Antibiyotik, Osteomyelit, Pediatrik Septik artrit

0124

VAN NECK-ODELBERG HASTALIĞI; NADİR GÖRÜLEN BİR VAKA BİLDİRİMİ

Mehmet Salih Söylemez

Ümraniye Eğitim ve Araştırma Hastanesi, Ortopedi ve Travmatoloji Kliniği, İstanbul

Amaç: "İskio-pubik synkondroz (IPS) eklemin osteokondrozu", veya "Van Neck-Odelberg" hastalığı prepubertal yaşta travma öyküsü, iskio-pubik ramusta enfeksiyon veya stres kırığı olmadığı halde kasıkta ağrı ile ortaya çıkan bir hastalıktır. Radyolojik olarak malignite ve enfeksiyon ile karıştırılması nedeni ile gereksiz ileri tetkik yapılmasına neden olabilen nadir görülen bir hastalıktır. Bu sunumda Van Neck-Odelberg hastası bir vakayı sunduk.

Olgu: 9 yaşında erken hasta. 1 yıldır özellikle sol kasıkta istirhat ve aktivite sırasında var olan sürekli ağrı ile pediatrik ortopedi polikliniğinde değerlendirildi. Hasta daha önce mevcut şikayetleri ile çocuk romatolojisi dahil çeşitli kliniklerde değerlendirilmiş. Ancak tanı konamamış. Hastanın yapılan muayenesinde her iki kalça eklemi eklem hareket açıklıkları doğal idi. Hasta özellikle aktivite sonrası sol kasığında daha fazla olmak üzere her iki kasığında ağrı kesici şurup ile azalan ağrı tarif ediyor idi. Yapılan kan tetkiklerinde ASO, WBC, CRP ve Sedimentasyon değerleri normal sınırlarda idi. Çekilen direk grafilerde kalça eklemi etrafında patoloji saptanmaz iken her iki İskio-pubik synkondroz eklemde hipertrofi olduğu saptandı (Resim 1a). İstenen pelvis MR da Van Neck-Odelberg hastalığı ile uyumlu olarak T2 sekanslarında her iki synkondroz eklemde kemik ve yumuşak dokuda hiperintens, T1 sekanslarda hipointens tutulum izlendi. Ayrıca sol sinkondroz eklemde tutulumun daha şiddetli olduğu yumuşak doku tululumuda olduğu saptandı (Resim 1b,c). Hastaya 2 ay boyunca top oynamaması ve beden eğitimi derslerine katılmaması önerildi. Ağrı atakları sırasında NSAİD kullanılması önerildi. 2 ay sonraki kotrollerinde hastanın şikayetlerinin tamamen gerilediği gözledi ve 1 yıllık takipler boyunca şikayetleri nüks etmedi.

Bulgular: IPS'nin kemikleşme süreci, çocukluk çağının başlarında başlar. Kapanana kadar eklemde önce incelme görülür ve ergenlikten önce eklemde kapanma meydana gelir. Bu bulgular sıklıkla yaş ile korelasyon gösteren normal fizyolojik kemikleşme paterni olarak kabul edilmektedir. Çoğu durumda bu süreç asemptomatiktir, ancak bazı çocuklarda kasık ağrısı, kalça hareketliliğinin kısıtlanması ve topallama gibi semptomlar klinik olarak gözlenir. Radyolojik tetkiklerde genişlemiş ve fusiform tümör benzeri görüntü oluşmasına neden olabilir. IPS'nin asimetrik genişlemesi, her bir hemipelvis üzerindeki addüktörlerin, iliopsoas ve gemellusun asimetrik mekanik stresiyle ilişkili fizyolojik bir sonuçtur. Bu durum, enflamatuar bir reaksiyona, IPS'nin sürekli hareket etmesine ve kıkırdak katmanları ile kemikleşme merkezinin gecikmiş kaynamasına neden olur.

Sonuç: Van Neck-Odelberg hastalığı teşhisi zor olabilir çünkü bu durum prepubertal yaşta travma sonrası osteoliz, osteomiyelit ve stres kırıkları ile karışabilir ve ayırıcı tanı yapmak zor olabilir. Kesin tanı koyabilmek için klinik semptomlar mevcut olmalıdır ve radyolojik tetkiklerde IPS'in osteokondrozisi nin kaynamadığı görülmelidir. Tedavisi oldukça basittir ve sadece istirhat bile şikayetlerin geçmesi için yeterlidir.

Anahtar Kelimeler: İskio-pubik osteokondroz, Van Neck-Odelberg, tedavi

Resim 1

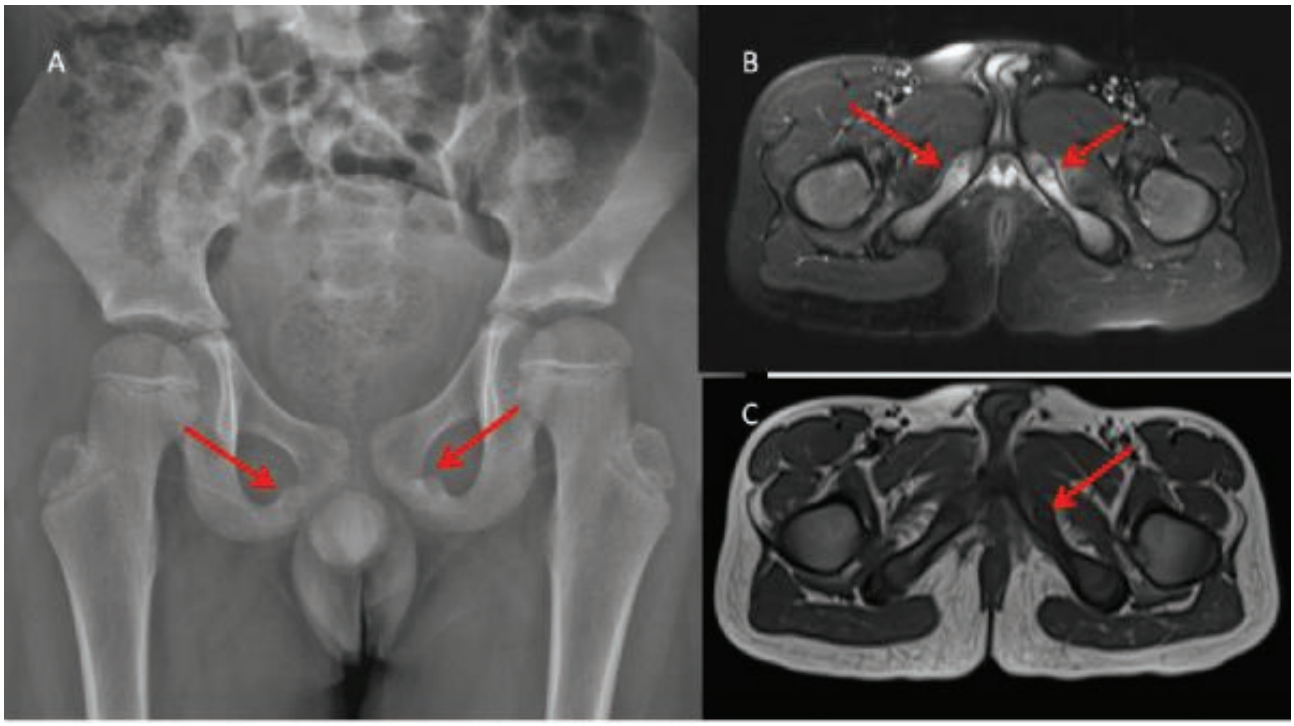

A) Pelvis AP grafide sol IPS eklemde asimetrik hipertrofik osteokondroz görülmekte. B) T2 MR sekanslarında sol IPS eklem ve çevre yumuşak dokularda enflamasyonu gösteren hiperintens ve T1 sekanslarda (C) Hipointens tutulum görülmekte.

0177

KONJENİTAL DİZ ÇIKIĞI HASTASINDA 4 HAFTALIK SERİ ALÇILAMA İLE TAM FONKSİYONEL İYİLEŞME

Mehmet Burtaç Eren, Mete Gedikbaş

Tokat Gaziosmanpaşa Üniversitesi Tıp Fakültesi, Ortopedi ve Travmatoloji Ana Bilim Dalı, Tokat

Amaç: Konjenital diz çıkığı (KDÇ) nedeniyle erken dönemde yapılan muayene sonrasında tam fonksiyonel diz eklem hareket açıklığı ve eklemin redüksiyonun sağlanması için yapılacak müdahale ve tedbirlerin ortaya konulmasını sağlamak.

Olgu: 1 günlük 36+6 haftalık olarak C/S ile doğmuş kız çocuk hasta kliniğimize sağ dizde hiperekstansiyon postürü olması nedeniyle konsülte edildi. Hastanın muayenesinde eklemin pasif olarak nötrale geldiği, vasküler ve nörolojik arazın olmadığı ve diğer ekstremitelerinde ve spinal kord üzerinde anomali olmadığı gözlendi. Fizik muayene sonrasında çekilen tam AP/L diz eklem grafisi incelendiğinde sağ dizde konjenital diz çıkığı olduğu gözlendi. Hastaya yatak başında dizi yaklaşık 5 derece fleksiyona getirecek ilk alçısı yapıldıktan sonra haftalık olarak alçı değişimi 4 hafta boyunca gerçekleştirildi.Son alçı çıkartılmasını takiben eklem hareket açıklığının tam olduğu gözlendi. 6. haftasında yapılan kalça USG incelemesinde sağ kalçasının Graf evrelemesine göre tip 4 olduğu gözlendi ve pavlik bandaj başlandı.

Sonuç ve Çıkarımlar: Hastalara tanı konulması genellikle basit olmakta ve sıklıkla başvuru nedeni diz ekleminde hiperekstansiyon deformitesi olmasıdır. İnsidansı 1/100.000 olarak bildirilmiştir. Kızlarda erkeklere oranla 10:3 oranında daha fazla görülmektedir. Vakaların 1/3'ü bilateraldir. Hastalar eşlik edebilecek patolojiler ve sendomlar açısından (gelişimsel kalça displazisi, talipes ekinovarus, Larsen sendromu, artrogripozis mültipleks konjenita, meningomyelosel) değerlendirilmelidir. KDÇ tanılı olgularda GKD %45 oranında görülmektedir. KDÇ gelişmesinde oligohdromanios ve makat pozisyonun suçlanmıştır. Katz tarafından yapılan bir çalışmada KDÇ gelişiminde ön çapraz bağ yetmezliği suçlanmıştır. Bunun yanı sıra etiyolojide öne sürülen bir diğer neden ise kuadriceps kontraktürü ve fibrozistir.

KDÇ tedavi edilmezse sert ve instabil bir diz ortaya çıkar. Laurence tarafından yapılan bir çalışmada eşlik eden diğer deformitelerin öncelikle tedavi edilmesi sonucu oluşan gelişmenin KDÇ tedavisini olumsuz etkilediği ve bu nedenle önce KDÇ nin tedavi edilmesi gerektiği sonucuna varılmıştır. KDÇ tedavi edilmeden diğer deformitelerin tedavi edilmesi de zorlaşır. Diz fleksiyonu yeterince olmadığında; kalçanın uygun pozisyonda tutulması ve gastroknemius kasının gevşetilememesi nedeniyle GKD ve PEV tedavisi güçleşir. Konservatif tedavide seri alçılama, pavlik bandaj, cilt traksiyonu ve iskelet traksiyonu kullanılabilir. Haga tarafından yapılan bir çalışmada izole KDÇ vakalarının 1 ay spontan düzelme açısından beklenebileceği öne sürülmüştür. Hastamız kliniğimize doğum sonrasında dizde hiperekstansiyon deformitesi olması nedeniyle konsülte edilmişti. Radyolojik değerlendirme sonrasında evre 2 konjenital diz çıkığı deformitesi olduğu gözlenen hastamıza manipülasyon ve seri alçılama uygulandı. 4. Alçısı sonrasında yapılan muayenesinde dizinin yumuşak ve tam fleksiyon yapabildiği, ekstansiyon kaybı olmadığı ve instabilite olmadığı gözlendi. Konservatif tedavi konjenital diz çıkığı tedavisinin ilk basamağında güvenle seçilebilecek bir yöntemdir.

Anahtar Kelimeler: konjenital diz çıkığı, konservatif tedavi, alçılama

Resim 1



Konsültasyon anında çekilen klinik fotoğrafı ve muayene sonrasında çekilen lateral diz grafisi



0089

ÇOCUK ÖN KOL KIRIKLARINDA TİTANYUM ELASTİK ÇİVİ UYGULAMA TEDAVİ SONUÇLARIMIZ

Şahin Çepni[1], Enes Uluyardımcı[2]

[1]Ankara Şehir Hastanesi, Ortopedi ve Travmatoloji Kliniği
[2]Kayseri Develi Devlet Hastanesi, Ortopedi ve Travmatoloji Kliniği

Amaç: Çocukluk çağının sık rastlanan yaralanmalarından olan ön kol kırıkları çoğu zaman kapalı redüksiyon ve alçılama ile tedavi edilir. Uygun dizilim sağlanamayan ve dizilimi korunamayan kırıklarda uygulanan kanal içi titanyum elastik çivi tespitinin fonksiyonel ve radyolojik sonuçlarının değerlendirilmesi.

Yöntem: Titanyum elastik çivi ile tespiti sağlanan ve en az bir yıl takibi yapılabilen ön kol çift kemik kırıklı 18 hasta [11 Erkek- 7 Kız, Yaş: 10.6 (8-15)] çalışmaya dahil edildi. Açık kırık bulunan olgular, eşlik eden humerus yada distal radius kırığı bulunan olgular, segmental kırıklı olgular ve nörovasküler yaralanması olan hastalar çalışma dışında tutuldu. Çivi radius'ta distalden ulna'da ise proksimalden uygulandı. Hastaların fonksiyonel olarak değerlendirilmesi Price'nin tariflediği kriterlere göre yapıldı.

Bulgular: Hastaların ortalama 9,24 (6-15) haftada, 18 hastanın tamamında kaynama elde edildi.. 1 hastada pin hasarı ve 1 hastada çivi giriş yerinde enfeksiyon olmak üzere toplam 2 (%11) hastada komplikasyon saptandı.Sinir arazı 10. haftada düzeldi. Çivi giriş yerinde enfeksiyonda antibiyotik tedavisi ve debridman ile tedavi edildi. Ortalama 14,6 (12-20) hafta sonra implantlar çıkarıldı.Kaynama sağlanan olguların fonksiyonel sonuçları ise Price kriterlerine göre çok iyi ve iyi olarak değerlendirildi.

Sonuç: Skopi kullanımının yaygınlaşmasına paralel olarak çocuk ön kol kırıklarında kanal içi titanyum elastik çivi yöntemi etkili bir cerrahi uygulamadır. Doğru hasta seçimi, uygun cerrahi teknik ve iyi hasta takibi ile komplikasyon oranının düşürülebileceğini düşünüyoruz. Çalışmamız az hasta sayısı, kısa takip süresine sahiptir ve ameliyatlar farklı cerrahlar tarafından yapılmıştır. Hasta sayısının arttırılması ve takip süresinin uzatılması sonrası daha iyi sonuçların elde edilebileceğini düşünüyoruz

Anahtar Kelimeler: ön kol, titanyum elastik çivi



0138

GELİŞİMSEL KALÇA DİSPLAZİSİNİN TEDAVİSİNDE K TELİ FİKSASYONU OLMAKSIZIN UYGULANAN MODİFİYE SALTER OSTEOTOMİSİ; YENİ BİR TEKNİK TANIMLAMA

Volkan Kılınçoğlu, Fatma Yalçındağ, Burçin Karslı, Nevzat Gönder

Gaziantep Üniversitesi Tıp Fakültesi, Ortopedi ve Travmatoloji Anabilim Dalı, Gaziantep

Amaç: Salter innominate osteotomisi uzun yıllardan beri gelişimsel kalça displazisinin tedavisinde başarıyla kullanılmaktadır. Ancak yöntemin dezavantajı greft fiksasyonu ve distal fragmanın kontrolü için uygulanan K telidir. K telinin kırılması, ekleme migrasyonu, grefte zarar vermesi ve çıkarmak için ikinci bir işleme gerek duyulması yöntemin dezavantajıdır. Bu çalışmadaki amacımız stabil ve internal fiksasyon gerektirmeyen salter osteotomisinin bir modifikasyonunu sunmaktır.

Yöntem: Çalışma grubu kliniğimizde 2016-2019 yılları arasında gelişimsel kalça displazisi nedeniyle opere edilen hastalardan oluştu. Ameliyatlar tek cerrah tarafından 62 hastanın 74 kalçasına yapılarak sonuçlar retrospektif olarak değerlendirildi. 59 hasta kız 15 hasta erkek idi. Hastaların tümüne modifiye salter osteotomisine ek olarak açık redüksiyon ve kapsüloplasti yapıldı. Hastaların radyolojik değerlendirilmesi klinikteki iki ayrı cerrah tarafından bağımsız olarak yapıldı. Teknik olarak; osteotominin başlangıcı spina iliaca anterior süperior seviyesinden siyatik çentiğe doğru asetabuluma paralel ve oblik şekilde direk osteotom ile yapıldı. Daha sonra osteotomi hattı açıldığında distal parça yer düzlemine paralel hale gelir ve araya konulan üçgen greft ağırlık merkezine dik olarak osteotomi hattına yerleştirildi. Stabilite mediolateral yönde ve aynı kalçaya yukarı yönde itme ile test edildi. Radyolojik olarak ameliyat öncesi, hemen ameliyat sonrası ve son takipteki asetabuler index ölçüldü.

Bulgular: Çalışmaya alınan hastaların cerrahi sırasındaki yaş ortalaması 24 aydır (18-54). Ortalama takip süresi 10 aydır (6-26). Hastaların ikisi daha önce pavlik bandaj tedavisi görmüş, ikisine kapalı redüksiyon yapılmış, üç hastaya ise daha önceden açık redüksiyon yapılmıştı. Dokuz hastada (%12.1) stabil kalça elde etmek için femoral kısaltma ve derotasyon gibi ek girişimlere ihtiyaç duyuldu. Ameliyat öncesi ortalama asetabuler index 41.9° (31°-54°) idi. Ameliyattan hemen sonra 27° (17°-36°) ($p<0.05$) son takipte 21.7° (13°-32°) ($p<0.05$) olarak ölçüldü.

Sonuç: Osteotomi seviyesinin başlangıç noktasını ve yönünü değiştirerek uyguladığımız modifiye salter osteotomisi K teli ile fiksasyon gerekliliğini ortadan kaldırarak gelişimsel kalça displazisi tedavisinde güvenli ve etkili bir şekilde kullanılabilir. Bu şekilde K telini çıkarmak için ikinci prosedüre gerek kalmaz ve K teline bağlı olabilecek komplikasyonlar elimine edilmiş olur. Farklı çalışmalarla orjinal teknik komplikasyon oranları ve sonuçları yönüyle karşılaştırılabilir.

Anahtar Kelimeler: Gelişimsel kalça displazi

0151

CLINICAL AND RADIOLOGICAL RESULTS OF INTRAMEDULLARY TITANIUM ELASTIC NAIL APPLICATION IN PEDIATRIC LONG BONE SHAFT FRACTURES

Bahattin Kemah, Mehmet Salih Söylemez

Sağlık Bilimleri Üniversitesi Ümraniye Eğitim ve Araştırma Hastanesi, Ortopedi ve Travmatoloji Kliniği

Amaç: Çocuk kemik yapısının özelliklerinden dolayı, iskelet sistemi yaralanmalarının erişkinlerdeki benzer yaralanmalardan farklı özellikleri, istenmeyen durumları ve sağaltım seçenekleri vardır. Çocuk iskelet sistemi, stres karşısında daha esnek bir yapıya, yetişkinlere oranla daha kalın periost tabakasına, büyüme potansiyeli nedeniyle artmış yeniden şekillenme özelliğine ve daha kısa iyileşme zamanına sahiptir. Biz bu çalışmada uzun kemik cisim kırığı sonrası intramedüller elastik çivi uygulaması yapılan çocuk hastaların klinik ve radyolojik sonuçlarının inceledik ve sonuçlarını paylaştık.

Yöntem: Çalışma grubunu 5-16 yaş arası kemik gelişimini tamamlamamış 103 hasta oluşturdu. Hastaların dosyaları geriye dönük olarak incelendi. Yaş ortalamaları 9.0 (5–15) olan hastaların 82'si erkek, 21'i kızdı. Hastaların, 43'ü femur cisim kırığı, 34'ü ön kol çift kemik kırığı ve 26'sı tibia cisim kırığıydı.

Bulgular: Ortalama takip süresi 45.5 (20-85) aydı. Ortalama kaynama zamanı 8.0 (5-14) haftaydı. Ameliyat sonrası femur kırığı olan hastalar 6 hafta, tibia kırığı olan hastalar 3 hafta ve ön kol kırığı bulunan hastalar 2 hafta ateli ile takip edildikten sonra ateller çıkartıldı ve eklem hareket açıklığı egzersizleri başlandı. Ortalama 11.2 (3-36) ayda implantlar çıkarıldı. 8 hastada çivi giriş yerinde irritasyon, 1 hastada geçici sinir hasarı, 1 hastada yüzeyel enfeksiyon, 2 hastada çivinin geri gelmesi, 1 hastada kaynamama ve 2 hastada implant çıkarılması sonrası tekrar kırık gelişti. Hastaların hiçbirinde cerrahi gerektirecek deformite gelişmedi. Femur kırığı olan hastalardan 22 sine aşırı büyüme fenomeni geliştiği saptandı. Çivi giriş yerinde irritasyon bulguları en fazla ön kol çift kırığı tedavisi uygulanan hasta grubunda görüldü. Ameliyat sonrası dönemde kabul edilebilir sınırlarda varus, valgus, antekurvatum ve rekurvatum açılanması daha çok femur kırıkların sonrası ve en az ön kol kırıklarının cerrahisi sonrası görülmekte idi.

Sonuç: Çalışmamızın sonuçları pediatrik yaş uzun kemik cisim kırıklarının cerrahi tedavisinde intramedüller titanyum elastik çivi uygulamasının, minimal invaziv bir yöntem olması, iyi fonksiyonel ve kozmetik sonuç sağlaması, hastanede kalış süresinin kısa olması, büyüme arresti oluşturma ihtimalinin az olması ve düşük komplikasyon oranlarına sahip olduğunu göstermiştir. 12-14 yaşından sonra özellikle yük taşıyan kemikler olması ve büyüyen çocukta kemiği stabil tutmakta yetersiz kalması nedeni ile femur ve tibia kırıkları için TEN uygulaması her zaman ideal tedavi yöntemi değildir. Ancak ön kol kırıkları bu yaşlardan sonra da TEN uygulaması ile başarılı bir şekilde tedavi edilebilir. Komplikasyon oranları düşük olsada özellikle gecikmiş ön kırıklarının tedavisinde kullanıldığında gerilmeye bağlı geçici sinir hasarları oluşabileceği akılda tutulmalıdır.

Keywords: titanium elastic nail

şekil-1

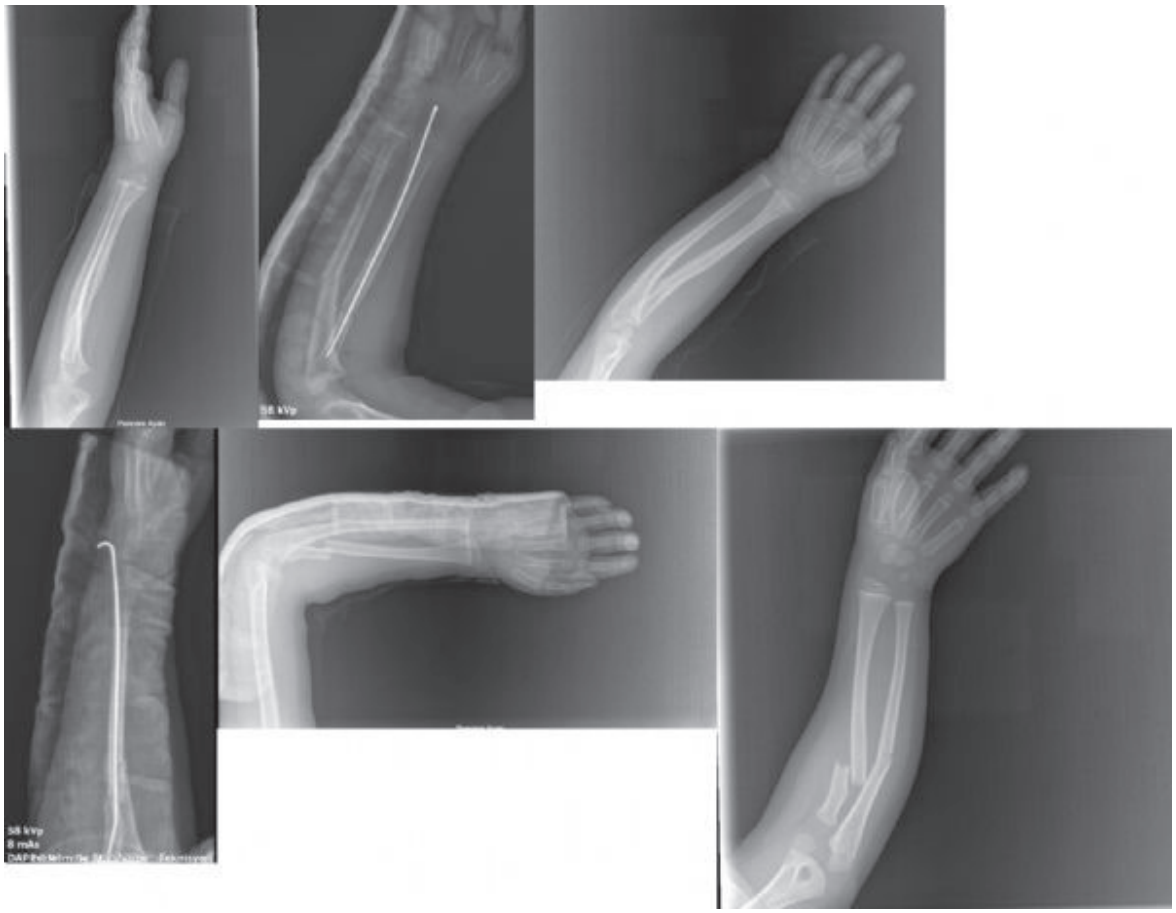

0164

ÇOCUK HASTALARDA RADYOLOJİK ANORMALLİK OLMADAN SPİNAL KORD YARALANMASI(SCIWORA); 3(ÜÇ) OLGU SUNUMU

Orhan Büyükbebeci, Vahap Kurt, Erman Öğümsöğütlü

Gaziantep Üniversitesi Tıp Fakültesi, Ortopedi ve Travmatoloji Ana Bilim Dalı, Gaziantep

Amaç: Tüm spinal travma insidansları göz önünde bulundurulduğunda, çocuklarda spinal yaralanmalar yetişkinlerden daha nadir görülmektedir. Çocuklarda nörolojik defisit ile birlikte radyolojik anormallik bulunmayan omurilik yaralanmaları gözlenebilir (SCIWORA). Bu çalışmanın amacı; SCIWORA tanısı konulan 3 adet pediatrik olguyu sunmak, nadir görülen SCIWORA'nın ayırıcı tanıdaki önemini vurgulamaktır.

Yöntem: Retrospektif olarak 3 adet SCIWORA olgusu sunulmuştur

Bulgular: Olgu 1: 14 yaş çocuk hasta, yüksekten düşme(suisid girişimi) sonucu pelvik fraktür ile birlikte torakolomber SCIWORA tanısı alan hasta sunuldu. Nörolojik muayene; bilateral alt ekstremite Frankel Tip A. X ray, BT ve MR'da sakrum kırığı ve bunun yanında T12, L1 vertebra seviyelerinde ödem izlendi. Hastaya yüksek doz metilprednizolon başlandı. Pelvis kırığı konservatif takip edildi. Hastanın kısa dönem takiplerinde İdrar ve gaita inkontinansı olduğu görüldü. Hastanın 5. ay takiplerinde nörolojik muayenesinde Frankel Tip B progresyonu izlendi bunun yanında idrar ve gaita inkontinansı devam etmektedir.

Olgu 2: 13 yaş çocuk hasta, yüksekten düşme(suisid girişimi) sonucu torakal SCIWORA, sakrum kırığı, femur şaft kırığı, humerus şaft kırığı ve bilateral kalkaneus kırığı. Nörolojik muayene; bilateral alt ekstremitede Frankel Tip A. Sakrum kırığı ve kalkaneus kırıkları konservatif takip edildi, diğer kırıkları internal olarak fikse edildi. Hastanın 4. Ay takiplerinde Frankel Tip A, progresyon izlenmedi. İdrar ve Gaita inkontinansı devam etmektedir.

Olgu 3: 16 yaş adölesan hasta, trafik kazası sonrası pelvis kırığı ve torakolomber SCIWORA. Nörolojik muayene,bilateral alt ekstremiteler Frankel Tip A. Mr'da T12,L1 ve L2 de ödem izlendi.Yüksek doz metilprednizolon verildi. 2 yıllık takiplerinde nörolojik Muayenesi Frankel Tip A'dan Tip B'ye progrese oldu. Hasta hayatını tekerlekli sandalyeyi kullanarak idame etmektedir.

Sonuç: SCIWORA tanısı nadir görülmesi ve az bilinen bir durum olması nedeni ile çoğu zaman atlanmaktadır. Bu sebeple çocuklarda minor veya major travmalar sonucunda gelişen miyelopati ve /veya nörolojik defisitlerde SCİWORA her zaman ayırıcı tanıda düşünülmelidir.
Ayrıca SCIWORA tanısı almış çocuk hastalarda travma mekanizması dikkatlice sorgulanarak hastalar olası psikiyatrik problemler açısından incelenmelidir. Yine bu hastalarda travma sonrası gelişen inkontinans ve ambulasyon problemleri nedeni ile psikiyatrik desteğin faydalı olabileceği tarafımızca düşünülmektedir.

Anahtar Kelimeler: SCIWORA, Pediatrik Spinal Travma, Nörolojik Defisit

sciwora şekil 1

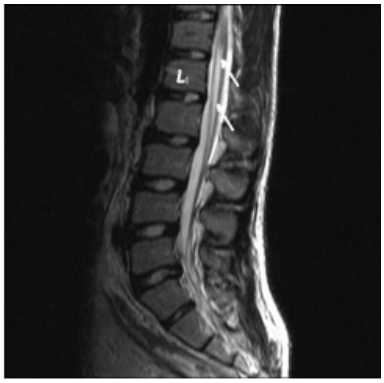

Torakalomber bölgede T12-L1-L2 de ödem(MR Görüntüsü)



0141

PEDİATRİK YÜZEN DİRSEK TANILI HASTALARDA ÖNKOLA CERRAHİ Mİ? KONSERVATİF Mİ?

Burçin Karslı[1], Kamil İnce[1], Nevzat Gönder[2], Bahri Bozgeyik[1], Volkan Kılınçoğlu[1]

[1]Gaziantep Üniversitesi Tıp Fakültesi,Ortopedi ve Travmatoloji Ana Bilim Dalı,Gaziantep
[2]Sağlık Bakanlığı İslahiye Devlet Hastanesi,Ortopedi ve Travmatoloji,Gaziantep

Amaç: Çocuklarda izole suprakondiler humerus kırıkları ve önkol kırıkları sık görülen kırıklardır.Ancak suprakondiler humerus kırığı ve önkol kırığı birlikteliği (yüzen dirsek) nadir görülür.Bu çalışmanın amacı kliniğimize başvurup yüzen dirsek tanısı alan çocuklarda önkola cerrahi yapılan ve konservatif olarak takip edilen hastaların sonuçlarını karşılaştırmaktır.

Yöntem: 2009-2019 yılları arasında kliniğimizde yüzen dirsek tanısı alan ve tedavi edilen 20 hasta çalışmaya dahil edildi.20 hastaya da suprakondiler humerus kırığı için açık ya da kapalı olarak cerrahi yapıldı.Önkol kırığı için 14 hastaya cerrahi yapıldı,kabul edilebilir redüksiyon sağlanan 6 hasta ise konservatif olarak takip edildi.Bu iki grubun takip sonuçları; Flynn tarafından tanımlanan, Templeton ve Graham tarafından modifiye edilen kriterlere göre hastanın sağlam tarafı ile karşılaştırılarak değerlendirildi.Ayrıca bu iki grup arasında;el bilek ve önkol eklem hareket açıklığı (eha),yeniden redüksiyon gerekliliği,postop nörolojik araz ve kompartman sendromu gelişimi açısından fark olup olmadığına bakıldı. Önkol konservatif olarak takip edilen hastaların; yaş ortalaması 5,67 (2-8),ortalama takip süresi 62,17 (3-121) aydı.Önkola cerrahi yapılan hastaların; yaş ortalaması 8,79 (7-12),ortalama takip süresi 47,14 (2-113) aydı.

Bulgular: Templeton ve Graham'ın modifiye kriterlerine göre;ön kol konservatif olarak takip edilen 6 hastadan 4 hasta mükemmel ve iyi,2 hasta kötü olarak sınıflandırıldı.Önkol için cerrahi yapılan 14 hastadan ise 9 hasta mükemmel ve iyi,1 hasta orta,4 hasta kötü olarak sınıflandırıldı. Önkol konservatif olarak takip edilen hastalardan;1 hastanın ön kol eha kısıtlıydı,diğer 5 hastanın önkol ve el bilek eha tamdı.Ön kola cerrahi yapılan hastalardan;3 hastanın ön kol eha kısıtlı,1 hastanın el bilek eha kısıtlı,1 hastanın da hem el bilek hem de önkol eha kısıtlıydı.Diğer 9 hastanın el bilek ve önkol eha tamdı. Cerrahi yapılan grupta 1 hastada postop ulnar sinir arazı gelişti.Konservatif takip edilen grupta postop sinir arazı görülmedi.İki grupta da redüksiyon kaybı ve yeniden redüksiyon gerekmedi.İki grupta da kompartman sendromu gelişmedi. İki grup arasında Templeton ve Graham'ın modifiye kriterlerine göre anlamlı fark saptanmadı(p>0,05).İki grup arasında el bilek ve önkol fonksiyonları,postop nörolojik araz ve yeniden redüksiyon gerekliliği açısından anlamlı fark saptanmadı(p>0,05)

Sonuç: Yüzen dirsek tanısıyla önkola cerrahi yapılan ve konservatif olarak takip edilen hastalar arasında; el bilek ve ön kol fonksiyonları,reredüksiyon gerekliliği ve postop nörolojik araz açısından anlamlı fark yoktur.Bu nedenle nadir görülen bir çocukluk çağı travması olan ve literatürde tedavisi konsunda farklı görüşler bulunan yüzen dirsek tanılı hastalarda;önkol için kabul edilebilir redüksiyon sağlanabilir ise önkol konservatif olarak takip edilebilir.

Anahtar Kelimeler: pediatrik yüzen dirsek

0147

ÇOCUKLARDA VE ADOLESANLARDA MATRİKSEKTOMİSİZ TIRNAK BATMASI CERRAHİ TEDAVİSİ SONUÇLARI

Ahmet Yiğit Kaptan[1], Selçuk Korkmazer[1], Toygun Kağan Eren[2]

[1]SBÜ Dr. Sami Ulus Kadın Doğum, Çocuk Sağlığı ve Hastalıkları EAH, Ortopedi ve Travmatoloji Kliniği, Ankara
[2]Ankara Eğitim ve Araştırma Hastanesi, Ortopedi ve Travmatoloji Kliniği, Ankara

Giriş: Tırnak batması, tırnak plağının periungual dokuya ilerleyip komprese ederek enfeksiyon ve inflamasyona sebep olmasıyla oluşur. Etyolojisinde yuvarlak tırnak kesimi, dar ayakkabı seçimi ve tekrarlayan travma gösterilmiştir. Tırnak batması genç erişkinlerde ve adolesanlarda sık görülür ve ciddi ağrıya sebep olduğu için okul performansında düşüşe ve günlük aktivitelerin kısıtlanmasına sebep olabilir. Kısmi tırnak matriksektomisini içeren yöntemlerde kötü kosmetik sonuçlar, nüks ve tırnak distrofisi görülebilmektedir. Biz bu çalışmada çocuk ve adolesan hastalarda uyguladığımız matriksektomisiz tırnak batması cerrahisinin sonuçlarını bildirmeyi amaçladık.

Yöntem ve Gereçler: 2018 Eylül- 2019 Haziran arasında evre-3 tırnak batması nedeniyle opere edilen 10 kız 7 erkek hasta (10-17 yaş aralığında, ort. 13.2±0.7 yaş) çalışmaya dahil edildi. Tüm hastalara aynı cerrahi tedavi protokolü uygulandı. Başparmak ve etrafı povidone-iodine solüsyonu ile temizlendi. Epinefrin içermeyen %1'lik lidokain ile dijital blok yapıldı. Tırnak çevresindeki fibrotik doku ve granulasyon dokusu eksize edildi. Sonrasında tırnak yanındaki cilt dokusu tırnak yatağı etrafından yeterli yumuşak doku eksizyonu sağlayacak şekilde çıkartıldı. Tırnak plağının yumuşak dokuyu komprese eden kısmı tırnak matriksi korunarak eksize edildi. 3-0 polipropylene sutur kullanılarak yara kaptıldı ve pansuman yapıldı. (Şekil 1)

Bulgular: Tüm hastalarda ortalama cerrahi süresi 19.6±1 dakika sürdü. Minimum 6 aylık takip sonucunda rekürrens görülmedi. Hastaların ortalama ayakkabı giyebilme zamanı 7.8±0.7 gün olarak bulundu. Tırnak büyümemesi veya tırnak distrofisi gözlemlenmedi.

Sonuçlar: Erişkin yaş grubunda olduğu gibi, çocuk ve adolesanlarda da tırnak batması cerrahi tedavisi tartışmalıdır. Literatürdeki birçok çalışma parsiyel matiksektomi veya germinal matriks ablasyonuyla rekürrens riskinin azaldığını (Winograd, Zadik, Ross, Thompson ve ark.) bildirmiştir. Ancak bu yöntemle yeni çıkan tırnakta distrofi görülebilmektedir. Yine matriksektomisiz cerrahi tedavinin sonucunda rekürrens oranının yüksek olduğu bildirilmiştir (Thompson ve ark, Espensen ve ark). Bu çalışmada uyguladığımız yöntemin en önemli avantajı tırnak anatomisini korurken, rekürrens oranını azaltmaktır. Özellikle çocuk ve adolesan çağda yapılan tırnak batması cerrahisinin tırnak anatomisini koruması gerektiğini ve uyguladığımız yöntemin bu dönemdeki hastalarda başarılı olduğunu düşünüyoruz.

Anahtar Kelimeler: Tırnak batması, Tırnak Matriksektomisi

Şekil 1



Tırnak batması nedeniyle opere edilen 15 yaş kız hastanın preop, postop ve perop görüntüleri

0152

TİBİA PROKSİMALİNE UYGULANAN GEÇİCİ EPİFİZYODEZ TEKNİĞİNDE PLAĞIN SAGİTAL PLANDA POZİSYONUNUN TİBİAL SLOPE ÜZERİNDEKİ ETKİSİ (DENEYSEL ARAŞTIRMA)

Yiğit Burak Ateş[1], Emre Çullu[2], Mutlu Çobanoğlu[2]

[1]Kars Harakani Devlet Hastanesi, Ortopedi ve Travmatoloji Kliniği, Kars
[2]Adnan Menderes Üniversitesi Ortopedi ve Travmatoloji AD, Aydın

Amaç; Tibia proksimaline uygulanan geçici epifizyodez tekniğinde kullanılan sekiz plağın yerleştirme sırasında sagital plandaki pozisyonunun tibial slope üzerindeki etkisini ve plak çıkarıldıktan sonra rebound (geri dönüş) olup olmadığını araştırmaktır.

Yöntem; Kırk adet Yeni Zelanda (6 haftalık) tavşanı dört gruba ayrıldı. Tüm gruplarda sağ tibia proksimal epifizinin medial ve lateraline 1,3 mmlik mini plak ve kortikal vida implantasyonu yapıldı. Grup 1 ve Grup 3'te implantasyon sagital planda tibia proksimal anatomik eksenin anterioruna, Grup 2'de ve Grup 4'te tibia proksimal anatomik eksenin posterioruna yapıldı. Tüm grupların sol tibiaları kontrol grubu olarak incelendi. Grup 1 ve Grup 2 dörder hafta takip edildikten sonra sakrifiye edildi. Grup 3 ve Grup 4'te ameliyat sonrası 4. haftada implant çıkarımı yapıldı ve 4 hafta daha izlenerek 8 hafta takip edildi. Tavşanlara ikişer hafta ara ile radyografiler çekilerek tibial slope ölçüldü. Diseke edilen tibialara fotoğraf çekimi sonrasında medial ve lateral plato slope ölçümleri yapıldı. Grup 1 ve 2'de sekiz plağın sloptaki değişimini göstermek, Grup 3 ve 4'te rebound etkiyi araştırmak amaçlandı.

Bulgular; Grup 1 de sağ MTPA (medial tibial plato açısı) ile sol MTPA; sağ LTPA (lateral tibial plato açısı) ile sol LTPA ve sağ 4h TPPA (4. haftadaki tibia proksimal posterior açı) ile sol 4h TPPA değerleri grup içinde birbirleri ile karşılaştırıldı. Grup 1 de MTPA, LTPA ve 4h TPPA ölçümlerinde anlamlı fark vardı. (p:0.003, 0.006, 0.004). Grup 1 de 4 hafta sonunda medial ve lateral slope anlamlı derecede azalmıştı. Grup 2 de MTPA, LTPA ve 4H TPPA ölçümlerinde anlamlı fark yoktu (p:0.719, 0.306, 0.446). Grup 2 de dört haftada slop değişmedi. Grup 3'te MTPA, LTPA, 4h TPPA ve 8h TPPA (8. haftadaki tibia proksimal posterior açı) ölçümlerinde anlamlı fark vardı (p:0.005, 0.002, 0.000, 0.000). Grup 3'te 4. haftada azalan slope 8. haftada değişmedi ve rebound etki görülmedi. Grup 4 de MTPA, LTPA, 4h TPPA ve 8h TPPA ölçümlerinde anlamlı fark yoktu (P: 0.791, 0.116, 0.232, 0.924). Grup 4'te 4. haftada slope değişmedi ve 8. haftada rebound etki görülmedi.

Sonuç: Tibia proksimal medial ve laterale sekiz plak uygulamasında sagital planda plakların orta hattan daha öne yerleştirilmesinin tibial slobu azalttığı ve bu değişimin implant çıkarımı sonrasında da korunduğu çalışmamızda gösterilmiştir. Diz çevresine sekiz plak yerleştirilmesi esnasında plağın sagital planda epifizi tam ortalamasına dikkat edilmelidir. Plak yerleşimi nedeniyle slobun değiştirilebilmesi adölesan çapraz bağ cerrahisi gibi slope değişiminden yarar görecek hastalar için ikincil bir kazanç olarak kullanılabilir.

Anahtar Kelimeler: Geçici Hemiepifizyodez, Sekiz Plak, Tibial Slope



0167

0-6 AYLIK GELİŞİMSEL KALÇA DİSPLAZİSİ NEDENİYLE PAVLİK BANDAJI UYGULANAN HASTALARIN TEDAVİ SONUÇLARI VE TEDAVİYİ ETKİLEYEN FAKTÖRLERİN DEĞERLENDİRİLMESİ

Duran Topak, Kadir İsmail Dere, Ökkeş Bilal

Sütçü İmam Üniversitesi Tıp Fakültesi, Ortopedi ve Travmatoloji Ana Bilim Dalı,Kahramanmaraş

Giriş: 0-6 aylık Gelişimsel kalça displazili (GKD) çocuklarda en sık tercih edilen tedavi yöntemi Pavlik bandajıdır. Bu kolay uygulanabilir, düşük maliyetli ve etkili tedavi, bazı hastalarda başarısır olabilmektedir. Çalışmamızın amacı, pavlik bandajı ile tedavi edilen, 0-6 aylık GKD'li çocukların tedavi sonuçlarını paylaşmaktır.

Materyal-Metod: 2013-2018 yılları arasında kliniğimizde, GKD nedeniyle pavlik bandajı uygulanan 0-6 aylık, 58 (K:45, E:13) hastanın 80 kalçası çalışmaya alındı. Hasta dosyaları retrospktif olarak değerlendirilip tedavi başarısı, acetabular indeks, pavlik kullanım süreleri süreleri yönüyle, muayene bulgusunun olup-olmamasının veya risk faktörü 1 veya daha az olanhastalarla, 2 veya daha fazla risk faktörü olan hastalar karşılaştırıldı.

Bulgular: Hastaların %77.6 (n=45)'sı kadın, %22.4 (n=13)'ü erkek 58 hastanın, 12'si sağ, 24'ü sol, 22'si bilateral 80 kalça değerlendirildi. Yaş ortalaması 13.86±5.06 (4-24) hafta olan olgular, ortalama 10.06±2.67 (4-12) hafta pavlik bandajı kullanmış ve 23.29±5.61 (12-44) ay süre ile takip edilmiştir. Olguların %37.9 (n=22)'u normal spontan vajinal yolla doğarken, %36.2 (n=21)'si ilk doğan çocuklardan oluşmaktaydı. USG raporları değerlendirildiğinde, kalçaların 41 (%51.2)'i tip 2B, 30 (%37.5)'u tip 2C ve 9 (%11.3)'u tip 3 olarak değerlendirildi. Olguların %35 (n=28)'inde muayene bulgusu yok iken, %53.8 (n=43)'inde 2 veya daha fazla risk faktörü taşıdığı tespit edildi. Tedavi sonuçları değerlendirildiğinde, olguların %85 (n=68)'i pawlik bandajı ile başarılı bir şekilde tedavi edilirken, %15 (n=12)'inde tedavi başarısız olmuş ve KRPPA ile yeniden tedavi edilmiştir. Muayene bulgusu olan hastalarlarla, muayene bulgusu olmayan hastalar acetabular indeks, pavlik kullanım süresi ve tedavi başarısı yönünden karşılaştırıldığında aralarında istatiksel olarak anlamlı fark olmadığı görüldü (p değerleri sırasıyla, p=0.181, p=0.367, p=151). Risk faktörü 1 veya daha az olan hastalarla, 2 veya daha fazla risk faktörü olan hastalar karşılaştırıldığında arada anlamlı fark olmadığı görüldü (p değerleri sırasıyla, p=0.581, p=0.296, p=0.779).

Sonuç: Pavlik bandajı 0-6 aylık GKD'li çocukların tedavisinde başarı ile uygulanırken, tedavi başarısı muayene bulgularının varlığından veya risk faktörlerinin varlığından bağımsız olarak, pavlik bandajı uygulamanın ve takibinin özen ve disipliniyle ilgili olduğunu düşünmekteyiz.

Anahtar Kelimeler: Pavlik bandajı, Gelişimsel kalça displazisi

tablo 1

Tablo 1. Hastaların demografik verileri

Özellik	Sayı	Yüzde
Cinsiyet		
Erkek	13	22.4
Kadın	45	77.6
Yaş (Hafta)	13.86±5.06(4-24)	
Yön		
Sağ	12	20.7
Sol	24	41.4
Bilateral	22	37.9
Muayene Bulgusu		
Var	52	65.0
Muayene Bulgusu Yok	28	35.0
Garft Kalça Tipi		
Tip 2B	41	51.2
Tip 2C	30	37.5
Tip 3	9	11.3
Tedavi		
Başarılı tedavi	68	85.0
ICPPA	12	15.0
Doğum Şekli		
NSVY	22	37.9
C/S	36	62.1
Kaçıcı Çocuk		
İlk Doğan Çocuk	21	36.2
Diğer	37	63.8
AVN	3	3.8
Risk Faktörü Değerlendirilmesi		
1 veya daha fazla risk faktörü	37	46.3
2 veya daha fazla risk faktörü	43	53.8
Pavlik Kullanım Süresi (Hafta)	10.06±2.67 (4-12)	
Takip Süresi (Ay)	23.29±5.61 (12-44)	

Tablo 1. Hastaların demografik verileri



0168

PEDİATRİK SUPRAKONDİLER HUMERUS KIRIKLARINDA CERRAHİ ZAMANLAMA

Mustafa Caner Okkaoğlu, Fırat Emin Özdemir, Erdi Özdemir, Mert Karaduman, Ahmet Ateş, Murat Altay

Sağlık Bilimleri Üniversitesi Ankara Keçiören Sağlık Uygulama Araştırma Merkezi

Amaç: Suprakondiler humerus kırıkları tüm pediatrik kırıklar içinde ikinci en yaygın kırık tipidir. Bu kırıklar genellikle cerrahi tedavi gerektirir. Cerrahi tedavide kullanılan yöntemler açıkça tanımlanmış olsa da, literatürde zamanlama ile ilgili tartışma mevcuttur. Biz bu çalışmada, cerrahi zamanlamanın ve cerrahi yapılana kadar geçen sürenin pediatrik suprakondiler kırıklarda erken postoperatif sonuçlara etkisini ortaya koymayı amaçladık.

Yöntem: Kliniğimizde 2011 ve 2019 yılları arasında pediatrik suprakondiler humerus kırığı olup cerrahi olarak tedavi edilen 233 hasta çalışmaya dahil edildi. Bu hastalar retrospektif olarak incelendi. Açık kırıklar, damar sinir yaralanmasının, kompartman sendromunun eşlik ettiği kırıklar, fleksiyon tipi kırıklar çalışma dışı bırakıldı. Geriye kalan 200 hastanın 150'si Gartland tip3, kalan 50'si Gartland tip2 idi. Hastaneye başvuru süresi, ameliyata kadar geçen süre, ameliyat süresi, açık redüksiyona geçilme oranları kayıt edildi. Redüksiyon kalitesini belirleyen erken postop parametreler olarak; lateral humerokapitellar açı, baumann açısı, anterior humeral çizgi kullanıldı. Hastanemiz mesai saatleri 08.00 ve 17.00 olduğundan hastalar mesai saati:08.00-17.00 ve nöbet:17.00-08.00 olarak iki gruba ayrıldı. İki grup aynı zamanda hastane kabulunden ameliyat süresine kadar geçen süreler açısından da birbiri ile karşılaştırıldı. Gartland tip2 ve Gartland tip3 hastalar kendi içlerinde ayrı ayrı değerlendirildi. Ortalama değerler ve oranlar istatistiksel analiz yapılarak değerlendirildi. Alfa=0.05 alındı.

Bulgular: İki grup arasında demografik açıdan fark yoktu(alfa>0.05). Gartland tip2 ve tip3 kırıklarda erken postoperatif redüksiyon kalitesi, operasyon süresi ve açık redüksiyona geçilme oranları açısından mesai ve nöbet grubu arasında anlamlı fark yoktu(alfa>0.05). Hastane başvurusundan yatışa kadar geçen süre Gartland tip2 kırıklarda mesai saatlerinde ameliyat edilen grupta 12.6±5.2 saat iken nöbette ameliyat edilen grupta 7.1±3.9 olup arada anlamlı fark mevcuttu(alfa>0.001). gartland tip3 grubunda bu sure mesai saatinde opere edilen grupta 14.0±5.1 saat iken nöbet şartlarında opere edilen grupta 6.0±3.5 saat olup arada anlamlı fark mevcuttu (alfa<0.001).

Sonuç: Pediatrik suprakondiler humerus kırığı olan hastaları mesai saatinde opere etmek gecikmeye sebep oluyor gibi gözükse de bu durum redüksiyon kalitesini, açık redüksiyona geçilme oranlarını ve operasyon süresini etkilememektedir.

Anahtar Kelimeler: Etki, Suprakondiler Humerus, Zamanlama



0179

OSTEOİD OSTEOMANIN PERKÜTAN RADYOFREKANS ABLASYONUNDA NADİR GÖRÜLEN BİR KOMPLİKASYON (AĞRILI NÖROPATİ) VE YÖNETİMİ (OLGU SUNUMU)

Ferit Tufan Özgezmez[1], Mustafa Gök[2], Alparslan Ünsal[2]

[1]Adnan Menderes Üniversitesi Tıp Fakültesi Ortopedi ve Travmatoloji Ana Bilim Dalı, Aydın
[2]Adnan Menderes Üniversitesi Tıp Fakültesi Radyoloji Ana Bilim Dalı, Aydın

Amaç: osteoid osteomanın perkütan radyofrekans ablasyonunda (PRFA), nadir görülen bir komplikasyon olan ağrılı bir nöropati olgusunda uyguladığımız tedaviyi tartışmak

Yöntem: Olgu: 16 yaşında erkek hasta. genel anestezi verilerek supin pozisyonda bilgisayarlı tomografide Sağ femur boyun anteriorundaki nidusa anteriordan yerleştirilen klavuz K telinin kemiğe tespiti aşamasında, cilt altında giriş yeriyle spina iliaka anterior süperior arasında lateral femoral kutanöz sinirin (LFKS) gerilip palpe edilebilir hale gelmesi üzerine K teli çıkarıldı. tedavi planı değiştirilerek daha lateralden işlem uygulandı. operasyon sonrası şiddetli ağrı hisseden hastaya NSAİ ilaçlar ve sonrasında narkotik analjezikler verildi. ancak operasyon sonrası 2. saate kadar ağrılarının hala şiddetli olması üzerine ultrason kılavuzluğunda LFKS trasesine branül yerleştirildi 10 cc bupivacain enjeksiyonu yapıldı. enjeksiyon sonrası 15. dakikada ağrı azalmaya başladı. 20. dakikada LFKS duyu alanında anestezi oluştu. ağrı şiddeti görsel analog skalaya göre 10'dan 3'e düştü. işlem sonrasında 4. saatte anestezi geçti. duyu defisiti olmadığı görüldü. ağrı tekrar ortaya çıkmadı. branülden tekrar enjeksiyon yapma ihtiyacı olmadı. branül çıkarılarak eksterne edildi.

Bulgular: K telinin dönmesi esnasında kutanöz sinir, telin dönme etkisiyle sarılıp dolanabilir. Bu traksiyon şiddetli ağrıya neden olan geçici nöropatiye sebep olabilir.

Sonuç: bizim olgumuzda traksiyona uğrayan LFKS'in genel anestezinin etkisi bittiğinde çok şiddetli bir ağrıya neden olduğu, bu ağrının giderilmesinde sistemik ağrı kesicilerin çok az etki ettiği, sinirin kendisinin lokal anestezikle blokajının ağrının geçmesinde en etkin tedavi olduğunu gördük.

Anahtar Kelimeler: osteoid osteoma, radyofrekans ablasyon, ağrılı nöropati



0186

3-6 YAŞ ARASI ÇOCUKLARIN FEMUR ORTA DİAFİZ KIRIKLARINDA TİTANYUM ELASTİK ÇİVİ (TEN) VE PELVİPEDAL ALÇI (PPA) UYGULAMALARININ KARŞILAŞTIRILMASI

Cenk Ermutlu, Bartu Sarısözen, Kemal Durak, Adnan Çakar

Uludağ Üniversitesi Tıp Fakültesi, Ortopedi ve Travmatoloji ABD, Bursa

Amaç: Femur diafiz kırıkları çocukluk çağı kırıklarının %1-2'sini oluşturur. 6 yaş ve üzeri çocuklarda titanyum elastik çivi (TEN), daha ufak hastalarda ise pelvipedal alçılama (PPA) en sık tercih edilen tedavi şeklidir. Çalışmamızda, her iki tedavi yönteminin de kullanılabildiği 3-6 yaş aralığındaki femur diafiz kırıklı hastaların TEN ve PPA sonuçlarının karşılaştırılması amaçlandı.

Yöntem: 2013-2019 yılları arasında femur diafiz kırığı sebebi ile tedavi ettiğimiz 3-6 yaş arası hastalar retrospektif olarak incelendi. Minimum 1 yıl takibi olan hastalar çalışmaya dahil edildi. Bir seneden daha kısa takibi bulunan, metabolik kemik hastalığı olan (osteogenezis imperfekta vb) ve patolojik kırıklı hastalar çalışma dışı bırakıldı. TEN ve PPA yöntemleri ile tedavi edilen hasta grupları arasında kaynama süresi, redüksiyon kalitesi, yanlış kaynama ve ekstremite eşitsizliği açısından fark olup olmadığı istatistiksel olarak incelendi. Çalışmada erken dönem kısalık için 6-8. haftalık, geç dönem kısalık için 6 ay-1 yıllık takip süreleri kullanıldı.

Bulgular: Toplam 27 hasta (9 kız, 18 erkek) çalışmaya dahil edildi. TEN uygulanan hasta gurubunda ortalama yaş 62 ay (46-80), PPA grubunda ise 49 (39-78) aydı. 9 hasta yüksek enerjili travma ile başvururken, 18'i düşük-orta enerjili travma ile başvurdu. Bu hastaların 14'üne TEN, 13'üne PPA uygulandı. Tüm hastaların postoperatif 1. gün röntgenlerinde valgus-varus ve anterior-posterior açılanmaları ve karşı ekstremite ile olan uzunluk farkları kabul edilebilir sınırlardaydı. Tüm hastalarda ek girişime ihtiyaç duyulmadan kaynama sağlandı. PPA uygulanan 1 hastada alçıya bağlı gelişen yara komplikasyonu (%7,6) sekonder iyileşme ile tedavi edildi. Ortalama kaynama süresinin TEN uygulananlarda PPA uygulanan hastalara kıyasla daha kısa olduğu görüldü (p<0,001) (Tablo 1). PPA ile tedavi edilenlerde yanlış kaynama oranı TEN'e kıyasla anlamlı derecede yüksekti (p=0,016). Erken ve geç dönem kısalık meydana gelişimi açısından iki tedavi yöntemi arasında fark saptanmadı (p=1), (p=0,326). PPA yapılan 2 hastada erken dönemde oluşan kısalık takiplerinde kabul edilebilir sınırlara gelmiş olup, erken dönem kısalığı bulunmayan 2 hastanın takiplerinde de geç dönem kısalık geliştiği görüldü.

Sonuç: 3-6 yaş arası çocuklarda femur kırığının TEN veya PPA ile tedavisinde 1 yılın sonunda benzer oranlarda kısalık gelişmektedir. Bası yarası gelişimi nadirdir ve ek girişim gerekmeden düzelir. TEN uygulanan hastalarda redüksiyon kaybı ve yanlış kaynamaya daha az rastlanmaktadır. Bu yaş aralığındaki yüksek yeniden şekillenme potansiyeli ve TEN uygulamasında implant çıkartımı için ikinci bir cerrahi gerekeceği de göz önüne alındığında, PPA invaziv olmayan ve güvenilir bir yöntemdir. Tedavi seçiminde hastanın ek yaralanmaları ve çocuğun fiziksel özellikleri göz önünde bulundurulmalıdır.

Anahtar Kelimeler: Femur kırığı, Pelvipedal alçı, Titanyum elastik çivi

Tedavi sonrası bulgular

	KS	Yanlış Kaynama	EDK	GDK
TEN	4.2 hafta	0 (%0)	3 (%21)	1 (%7)
PPA	6.6 hafta	5 (%38)	3 (%23)	3 (%23)
p	p<0,01	p=0,016	p=1	p=0,326

KS: Ortalama Kaynama Süresi EDK: Erken Dönem Kısalık GDK: Geç Dönem Kısalık

0135

GARTLAND TİP 2 VE TİP 3 PEDİATRİK SUPRAKONDİLER HUMERUS KIRIKLARINDA REZİDÜEL SAGİTTAL PLAN DEFORMİTESİNİN DEĞERLENDİRİLMESİ

Mete Gedikbaş, Tahir Öztürk

Tokat Gaziosmanpaşa Üniversitesi Tıp Fakültesi, Ortopedi ve Travmatoloji Ana Bilim Dalı, Tokat

Amaç: Bu çalışmanın amacı; Gartland tip 2 ve tip 3 suprakondiler humerus kırığı tanısı ile opere edilen hastalarda residüel sagital plan deformitesinin tespit edilmesi ve bu deformitenin dirsek fonksiyonlarına olan etkisini değerlendirmektir.

Materyal-Metod: 2012 ve 2018 yılları arasında Tokat Gaziosmanpaşa Üniversitesi Tıp Fakültesi Ortopedi ve Travmatoloji kliniğinde opere edilen pediatrik suprakondiler humerus kırıkları retrospektif olarak değerlendirildi. Gartland tip 2 ve tip 3 suprakondiler humerus kırığı tanısı ile kapalı redüksiyon ve çapraz K-teli ile perkütan pinleme yapılan ve takip süresi en az bir yıl olan hastalar çalışmaya dahil edildi. Başlangıçta açık kırığı olan, açık redüksiyon uygulanan ve düzenli takibi olmayan hastalar çalışma dışı bırakıldı. Gartland tip 2 kırık tanısı alan hastalar Grup 1 ve Gartland tip 3 kırık tanısı alan hastalar Grup 2 olarak adlandırıldı. Çalışmaya dahil edilen hastalar son kontrole çağrılarak eklem hareket açıklıkları ölçüldü ve dirsek AP-lateral grafileri çekildi. Lateral grafi residüel sagittal deformite varlığı açısından incelendi. Anterior humeral çizginin merkeze göre 0-%33 arasında olan hastalar anatomik (0 puan), %33-66 arasından geçtiği hastalar hafif (1 puan), %66-100 arasında olan hastalar orta (2 puan) ve kesişmediği hastalar şiddetli deformite (3 puan) olarak değerlendirildi.

Bulgular: Dahil edilme kriterlerine uyan 59 hasta (34 E / 25 K) ortalama yaşı 5,5 yıl (aralık; 1– 12) idi. Grup 1 (tip 2 hastalar) 31 hasta, grup 2 (tip 3 hastalar) 28 hastadan oluşmaktadır. 27 olgu sağ, 32 olgu sol dirsekten opere edildi. Dominant taraf 52 hastada sağ, 7 hastada sol idi. Hastaların postoperatif eklem hareket açıklık ortalamaları; Grup 1'de fleksiyon 147,95°, Grup 2'de 141,9° olarak bulundu. Grup 1'de ekstansiyonda 0,9°, Grup 2'de 4,78° kısıtlılık mevcuttu. Grup 1'de 23 anatomik, 4 hafif ve 4 orta düzeyde residüel deformite izlenirken,Grup 2'de ise 15 anatomik, 4 hafif, 3 orta düzey ve 6 olguda ise ileri düzeyde deformite izlendi. Komplikasyonlara baktığımızda 1 hastada median sinir arazı ve 1 hastada postoperatif dönemde ulnar sinir arazı izlendi. 5 hastada yüzeyel pin dibi enfeksiyonu izlendi ve pansuman takibi ile oral antibiyoterapi sonucu tedavi edildi. Gruplar radyolojik ve fonksiyonel olarak birbiri ile karşılaştırıldığında residüel deformite varlığı ve ekstansiyon kaybı açısından her iki grup arasında istatistiksel olarak anlamlı farklılık bulunurken aktif fleksiyon arkında anlamlı farklılık saptanmadı.

Sonuç: Sonuç olarak Gartland tip 2 ve tip 3 kırıklarında cerrahi olarak tedavi sonrasında tip 2 kırık ile başvuran hastalarda daha iyi eklem hareket açıklığına ulaşıldığını ve daha az rezidüel deformite oluştuğunu, dirsek fleksiyonunun rezidüel deformite ve kırık tipinden etkilenmediğini göstermektedir.

Anahtar Kelimeler: rezidüel, deformite, suprakondiler

lateral grafide residüel deformitenin değerlendirilmesi



Resim 1: Lateral grafide residüel deformite değerlendirmesi.

0146

PİGMENTE VİLLONODÜLER SİNOVİT İLE KARIŞTIRILAN TALUSUN SUBPERİOSTAL EKSTRAMEDULLAR OSTEOİD OSTEOMASI

Cenk Ermutlu[1], Bartu Sarısözen[1], Ulviye Yalçınkaya[2], Adnan Çakar[1], Kemal Durak[1]

[1]Uludağ Üniversitesi Tıp Fakültesi, Ortopedi ve Travmatoloji ABD, Bursa
[2]Uludağ Üniversitesi Tıp Fakültesi, Patoloji ABD, Bursa

Amaç: Osteoid osteoma karakterisik radyolojik bulguları olan ve kemiğin görece sık görülen bir tümörüdür. Özellikle uzun kemiklerin diafizinde lezyon bölgesindeki reaktif sklerotik korteks ortopedisti osteoid osteoma tanısına yaklaştırır. Kemik korteksindeki radyolüsen bir alan olan nidusun varlığı, bu lezyonlar için neredeyse patognomoniktir. Ender olarak, lezyon subperiostal olup atipik yerleşim ve özellik gösterebilir. Bu çalışmada, ayak bileğinin pigmente villonodular sinovit ön tanısı ile opere ettiğimiz talus boynunda subperiostal osteoid osteoma olgusunu bildirmeyi amaçladık.

Yöntem: On beş yaşındaki erkek hasta geçmeyen ayak bilek ağrısı ile kliniğimize başvurdu. Bir sene önce başlayan semptomlar giderek şiddetlenmiş ve son dönemde ayak bileğinde yaygın efüzyon oluşmuştu. Fizik muayenede ayak bileği şiş ve palpasyonla ağrılıydı. Dış merkezde çekilen MR'ları sinovyal hipertrofi ve talusta ödem olarak raporlanmıştı. Konsültasyon amaçlı kurumumuzun Sarkom Konseyine sunulan hastadan kontrastlı MR istendi. Görüntüleme sonucu "şüpheli hemosiderin birikim alanlarının eşlik ettiği pigmente villonodüler sinovit" şeklinde raporlanan hastaya artrotomi ve sinovektomi planlandı.

Anterior insizyon ile ayak bileği eklemi ortaya kondu. Yaygın sinovyal hipertrofi ve talus boynunun dorsalinde kemik ile ilişkili 1 cm'lik nodüler kahverengi kitle görüldü. Yumuşak tümöral kitle eksize edildi, kemiğe bağlı yerinde talus korteksi küretlendi. Aynı insiyon kullanılarak subtotal sinovektomi yapıldı.

Bulgular: Patolojik inceleme sonucunda, eksize edilen nodüler lezyonun subperiosteal osteoid osteoma olduğu, sinovyal dokularda miksoid dejenerasyonun eşlik ettiği kronik sinovit geliştiği görüldü. Erken postoperatif dönem sonrası hastanın semptomları hızlı bir şekilde geriledi. Operasyon sonrası 5. ayda olan hastada rekürrens düşündürecek klinik bulgu bulunmamakta.

Sonuç: Subperiostal yerleşimli osteoid osteomada, kemik içi lezyonlarda görülen karakteristik radyoloji bulguları görülmeyebilir. İleri görüntüleme yöntemleri ve branşlar arası konsültasyonlara rağmen yanlış ön tanı koyma olasılığı vardır.

Anahtar Kelimeler: osteoid osteoma, sinovit, talus

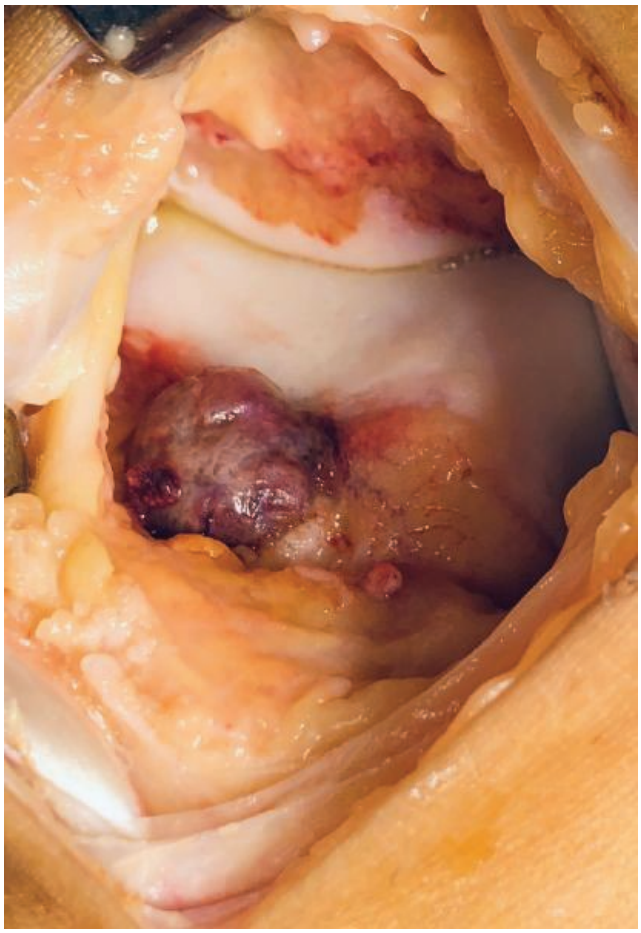

Talus boynunda subperiostal ekstramedüllar osteoid osteoma

Anterior yaklaşım sonrası talus boynu dorsalinde görülen kahverengi yumuşak nodüler lezyon



0155

GELİŞİMSEL KALÇA DİSPLAZİSİ (GKD) TARAMASINDA ULTRASONOGRAFİYİ (USG) KİMLERE YAPALIM?

Fatma Gökel Geçgel, Emrah Geçgel

Batman Bölge Devlet Hastanesi, Ortopedi ve Travmatoloji Kliniği, Batman

Amaç: GKD, erken tanı ve tedavi ile iyi sonuçların alınabildiği pediatrik ortopedinin en önemli patolojilerinden biridir. GKD'de 0-6 ay döneminde tanı için altın standart ultrasonografidir. Ülkemizde halen GKD taramasında ultrasonografinin; risk faktörü olan veya pozitif muayene bulgusu olan hastalara kullanımı önerilmektedir. Biz bu çalışmada sadece riskli hastalarda usg taraması yapılmasının yeterli olup olmadığını göstermeyi amaçladık.

Yöntem: Batman Bölge Devlet Hastanesi'ne 2019 Nisan ve 2020 Ocak tarihleri arasında başvuran 252 bebek için ayrıntılı anamnez formları oluşturuldu. Muayene bulgularında pili asimetrisi, abdüksiyon kısıtlılığı, Ortolani testi, Barlow testi, Klisic belirtisi, Galeazzi belirtisi bakıldı. Formlara not edildi. 55 bebek takipten çıktığı için 197 bebek çalışmaya dahil edildi. İleri anne ve baba yaşı, ilk doğum, sezaryen doğum, preterm ve postterm doğum, oligohidramnios, doğumda klavikula kırığı olması, pes ekinovarus, tortikolis, kız cinsiyet, kardeş ve aile öyküsü, kundaklama risk faktörleri olarak belirlendi. Bebeklerin hepsine kalça muayenesi yapıldıktan sonra Graf metodu ile ultrasonografi yapıldı. Normal ve GKDli bebekler iki ayrı gruba ayrılarak gruplar risk faktörlerinin varlığı açısından karşılaştırıldı.

Bulgular: 197 bebeğin 394 kalçası değerlendirildi. 104 bebeğin her iki kalçası da tip 1 idi. 93 bebekten 33 bebekte bilateral GKD mevcuttu. 87 kalça tip 2a, 26 kalça tip 2b, 8 kalça tip2c, 1 kalça tip d, 1 kalça tip 3, 1 kalça tip 4 idi. Başvuran bebeklerin ortalama yaşı 105 gündü. Tip1 kalçaya sahip bebeklerin % 59 u kız GKDlilerin % 69u kız idi. Normal kalçaya sahip olan bebeklerden anne yaşı 35 üzerinde olanlar %18 iken GKDli bebekler için de bu oran %18 idi. Sezaryen doğum ile dünyaya gelen bebekler normal kalçaya sahip bebeklerde %40,4 iken GKDli bebeklerde %39,8 idi. Makat geliş normal kalçalarda %7 iken GKDlilerde %3 idi. Normal kalçaya sahip bebeklerin %17si preterm ve postterm iken GKDli bebeklerde bu oran %16 idi. Kundaklama oranları normal kalçalarda %51 iken GKDlilerde %46 idi. İlk doğum normal popülasyonda %28 iken GKDlilerde %25 idi. Kardeşlerinde GKD olan çocuklar karşılaştırıldığında normal kalçada %3 GKDli kalçada %2 idi. Aile öyküsü %12 ye %10 idi. Risk faktörleri ve muayene bulgularına bakıldığında Galeazzi belirtisi dışında GKD ve normal kalçalı bebeklerin muayene bulgularında istatistiksel olarak anlamlı bir farklılık saptanmadı. İstatistiksel karşılaştırılmada ki kare testi kullanıldı. SPSS v21.0 programı ile analiz edildi. $p<0,05$ olması anlamlı kabul edildi.

Sonuç: Sonuç olarak GKD olan ve normal bebekler arasında risk faktörleri ve muayene bulguları açısından Galeazzi belirtisi dışında istatistiksel olarak anlamlı fark olmadığını gördük. Dolayısıyla ultrasonografinin sadece riskli grupta yapılmasının yeterli olmadığını, tüm bebeklerde ultrasonografik taramanın yapılması gerektiğini düşünmekteyiz.

Anahtar Kelimeler: gkd, tarama, ultrasonografi

0181

OSTEOİD OSTEOMANIN PERKÜTAN RADYO-FREKANS ABLASYONUNDA, GÜVENLİ GİRİŞİM İÇİN UZAK KORTEKS HEDEFLENİR Mİ?

Ferit Tufan Özgezmez[1], Aplarslan Ünsal[2], Mustafa Gök[2], Emre Çullu[1]

[1]*Adnan Menderes Üniversitesi Tıp Fakültesi Ortopedi ve Travmatoloji Ana Bilim Dalı, Aydın*
[2]*Adnan Menderes Üniversitesi Tıp Fakültesi Radyoloji Ana Bilim Dalı, Aydın*

Amaç: Perkütan radyo-frekans ablasyon (PRFA) uygulamalarında nidusun bulunduğu kortekse direkt olarak ulaşmak bazen nörovasküler yapıları tehlikeye sokabilir. Bu durumlarda ya daha güvenli olan taraftan yaklaşıp ilk korteksi geçtikten sonra uzak korteksteki nidusun ablasyonu yapılır, ya da riskler göze alınarak nörovasküler yapıların yakınından nidusa doğrudan ulaşılır.

Yöntem: Biz böyle durumlarda daima klasik veya daha güvenli alanlardan kemiğe yaklaşıp ilk korteksi deldikten sonra uzak kortekste bulunan nidusun ablasyonunu tercih ettik. Bu çalışmada, uzak korteks hedeflemenin ilk korteks hedeflemeye göre operasyon süresi, çekim sayısı, komplikasyon, operasyon sonrası kısıtlılık ve nüks açısından özellikleri karşılaştırıldı. Çalışmaya takip süresi altı ayı geçmiş, 18 yaş altında, tek probla ablasyon uygulanmış hastalar dahil edildi. İşaretleme için yapılan tomografi çekim zamanı operasyon başlama süresinin başlangıcı, probun yerleştirildiği kesitlerin zamanı ise operasyon bitişi olarak kabul edildi. İşaretleme için yapılan tomografi çekiminden sonra, işlem bitene kadar yapılan tüm çekimlerdeki kesit sayısı da radyasyon maruziyetinin bir göstergesi olarak hesaplandı.

Bulgular: Çalışmaya PRFA yapılmış 34 hastadan, yukarıda sözü edilen kriterlere uyan 25 hasta dahil edildi. Hastaların 14'ünün nidusu girişimin yapıldığı yerin uzak korteksine yerleşmişti. Onbir hastanın ise, girişimin yapıldığı yerin yakın korteksine yerlemiş nidusu vardı. Uzak korteks ve yakın korteks hedeflemesi yapılan gruplarda sırasıyla ortalama süreler 35 dakika (16-55) ve 27 dakika (17-44) olarak tespit edildi. Uzak korteks ve yakın korteks hedeflemesi yapılan gruplarda sırasıyla ortalama çekim kesit sayısı 111(32-299) ve 76(40-154) olarak tespit edildi. Grupların her ikisinde de operasyon sonrası herhangi bir kısıtlamaya gidilmediği, komplikasyon ve nüks gelişmediği görüldü. Uzak korteks hedeflemesi yapılan grupta operasyon süresinin daha uzun, toplam çekim kesit sayısının daha fazla olmasına rağmen Mann-Whitney U testi uygulandığında istatistiksel olarak anlamlı bir fark tespit edilemedi (p=0,055 ve p=0,20).

Sonuç: klasik veya daha güvenli ortopedik yaklaşımlarla kemiğe ulaşıldığında hedef nidus uzak kortekste kalıyorsa ilk korteksi delerek uzak kortekse ulaşmak güvenli bir yöntemdir.

Anahtar Kelimeler: osteoid osteoma, uzak korteks hedeflemesi, radyofrekans ablasyon



0200

ERGENLERDE ARTMIŞ VÜCUT AĞIRLIĞININ FEMUR BOYUN ŞAFT AÇISINA ETKİSİ

Şükrü Şahin[1], Filiz Demir Şahin[2]

[1]Adıyaman Eğitim ve Araştırma Hastanesi, Radyoloji Bölümü, Adıyaman
[2]Adıyaman Eğitim ve Araştırma Hastanesi, Çocuk Sağlığı ve Hastalıkları Bölümü, Adıyaman

Amaç: Artmış vücut ağırlığı, ergenlerde femur boynu üzerine artan yük nedeniyle kemik remodellingini değiştirebilir. Bu çalışmanın amacı artmış vücut ağırlığının femur boyun şaft açısı üzerine etkisini araştırmaktır

Yöntem: Eylül 2013-Ekim 2019 tarihleri arasında Adıyaman Eğitim ve Araştırma hastanesi pediatri polikliniğine başvuran obez-aşırı kilolu (OAK) ve normal kiloya sahip olgulardan 12-17 yaş arasındaki olguların dosyaları retrospektif tarandı. Obez-aşırı kilolu gruba yaşına göre vücut ağırlığı 90 persentil ve üzerinde olan çocuklar alındı. Normal gruba 30-70 persentil arasındaki çocuklar alındı. Bu olgulardan kalça manyetik rezonans görüntülemesi (MRG) olan 64 obez-aşırı kilolu ve 58 normal kiloya sahip olgular değerlendirildi. Kalça cerrahi öyküsü, femur fraktürü, femur kitlesi olan olgular ile kilo ve boy bilgilerine ulaşılamayan olgular çalışma dışı bırakıldı. Aksiyel 3D T1A görüntüler üzerinden koronal reformat görüntüler elde edildi. Koronal reformat görüntüler üzerinden femur boyun şaft açısı ölçüldü. Obez-aşırı kilolu ve kontrol grubunun açı değerleri student t testi ile karşılştırıldı. Çalışmaya yerel etik kurul onayı alınmıştır.

Bulgular: Obez-aşırı kilolu olgularda yaş ortalaması 14,16±1,75 ve kontrol grubunda yaş ortalaması 14,02±1,78 idi. Obez-aşırı kilolu olguların 29'u erkek ve 35'i kız iken kontrol grubunda 27'si erkek ve 31'i kız idi. Obez-aşırı kilolu gruptaki olguların 39'u 90-94 persentilde ve 25'i 95-99,9 persentilde idi. Kontrol grubunun 30-39 persentilde 8 olgu, 40-49 persentilde 17 olgu, 50-59 persentilde 21 olgu ve 60-70 persentilde 12 olgu mevcuttu. Femur şaft açısı OAK grupta ortalama 134,57±3,84 ve kontrol grubunda 131,35±2,92 idi. Obez-aşırı kilolu grupta femur şaft açısı normal kilodaki çocuklara göre anlamlı derecede artmıştır ($p<0,05$). Femur şaft açısı cinsiyet yönünden değerlendirildiğinde OAK ve kontrol grubunda anlamlı farklılık santanmadı ($p>0,05$).

Sonuç: Boyun-şaft açısı, obez-aşırı kilolu ergenlerde normal kilodaki çocukların açılarına göre önemli ölçüde artmıştır.

Anahtar Kelimeler: Ergen, femur boyun şaft açısı, obezite



0160

RISK FACTORS FOR COMPLICATIONS FROM PROXIMAL FEMORAL OSTEOTOMY IN PEDIATRIC PATIENTS WITH CEREBRAL PALSY

Ahmet Imerci[1], Kenneth J Rogers[2], Freeman Miller[2], Wade Shrader[2]
[1]*Mugla Sitki Kocman University, School of Medicine, Department of Orthopaedics and Traumatology, Mugla*
[2]*Alfred I. duPont Hospital for Children, Department of Orthopaedic Surgery, Wilmington, DE, USA*

Purpose: Proximal femoral osteotomy (PFO) is a reconstructive surgical option that can improve hip containment or internal hip rotation gait in children with cerebral palsy. The aim of this study is to describe mechanical complications such as delayed union, nonunion, hardware failure, periplate fracture, heterotrophic ossification (HO) and infection associated with PFO with or without a pelvic osteotomy surgery in children with cerebral palsy and identify with univariate and multivariate analysis the associated risk factors

Materials-Methods: All consecutive patients with CP who underwent PFO for hip dysplasia, subluxation or dislocation, rotational correction were evaluated between 2000-2018 years. Patient's diagnosis, age, side of involvement, Gross Motor Function Classification System (GMFCS) scores, medical comorbidities, muscle tone, feeding tube status, seizure history, operative information, type of implants used, mechanical complications were obtained from our electronic medical records system. GMFCS scores were also evaluated as ambulatory (GMFCS I - III) and non-ambulatory (GMFCS IV and V) groups for analysis.

Results: Primary PFO was performed to 1003 hips of 563 patients. Sixty patients (82 hips) required secondary PFO during the follow-up period due to resubluxation, redislocation or repeat internal hip rotation gait. During a follow-up period of 5.84 ± 3.85 years, at least one mechanical complication was experienced in 143 (13.1%) of 121 (21.4%) patients after PFO in children with CP. Of these complications, 50% were HO most of which were asymptomatic and required no treatment. The complications included 65 (6%/PFO) HO, 13 (1%/PFO) delayed unions, 25 (2%) non-unions, 7 hardware failure, 12 (1%) peri-plate femur fractures and 21 (2%) deep and superficial infections (table 1). The rate of revision surgery due to these complications was 13.1% (74/563) per patients and 6.8% per PFO (74/1085) of which 41% (30 surgeries) were to repair osteotomy non-unions. In univariate analyzes dystonia, non-ambulatory, seizure history and bilaterality were predictors for risk of the delayed union and nonunion. The presence of seizure history was the only defined risk factor for delayed union and nonunion in multivariate analyzes (p= 0.04).

Conclusions: The rate of revision surgery due to mechanical complications was 13.1% per patients and 6.8% per PFO. Dystonia and seizures are the strongest predictors for the need for revision surgery due to complications from PFO. The most common mechanical complication associated with PFO was HO, however, most treatment and were asymptomatic.

Keywords: cerebral palsy, complication, osteotomy

Distribution of demographics of cerebral palsy (CP) of patients with the complications

Medical Comor-bidities	Delayed union	Nonunion	Hardware failure	HO	Periplate fracture	Infection	Total No. of Patients, n(%)
Dystonic type CP	0	2(4)	0	0	0	0	5(0.9)
Mixed type CP	0	1	1	2(4)	0	2	23(4.1)
Spastic type CP	10 (13)	18(20)	6	40(61)	11(12)	18(19)	535(95)
Type of GMFCS Ambulatory (I, II and III)	0	3(5)	1	10(14)	4	1	208(36.9)
Non-ambulatory (IV and V)	10(13)	8(20)	6	32(51)	7(8)	19(20)	355(63.1)
Seizure history/ epilepsy	8(11)	15(17)	6	26(43)	8(9)	15(16)	269(47.8)
Feeding tube	6(7)	7	2	20(31)	5	10(11)	168(29.8)
Tracheal tube	0	3	0	7(9)	0	2	42(7.5)
Group A (<=6 age)	1	3	0	3(5)	5	2	66(11.7)
Group B (6-12 age)	5(8)	9(11)	3	16(26)	5(6)	8	280(49.7)
Group C (>=12 age)	4	9(11)	4	23(34)	1	10(11)	217(38.5)

Patients (Hips) analyzed

3. Ulusal Çocuk Ortopedisi Kongresi
1-5 Aralık 2020
www.cocukortopedi2020.org



0131

ADOLESAN İDİOPATİK SKOLYOZ HASTALARINDA POSTERİOR İNTERKOSTAL KAN AKIMININ KONKAV VE KONVEKS TARAF ARASINDA KARŞILAŞTIRILMASI VE EĞRİLİĞİN DERECESİ İLE KORELASYONUNUN DEĞERLENDİRİLMESİ

Erman Ulu[1], Akif Albayrak[1], Fatma Serap Yücel[2], Adem Reyhancan[3], Mehmet Coşkun[4]
[1]*İstanbul M.S. Baltalimani Kemik Hatalıkları E.A.H. Ortopedi ve Travmatoloji*
[2]*İstanbul M.S. Baltalimani Kemik Hatalıkları E.A.H. Radyoloji*
[3]*İstanbul Mehmet Akif Ersoy Göğüs Kalp ve Damar Cerrahisi E.A.H. Kalp Damar Cerrahisi*
[4]*Van Eğitim Araştırma Hastanesi Ortopedi ve Travmatoloji*

Amaç: Adolesan idiopatik skolyoz hastalığının etyolojisinde birçok anormallik tanımlanmıştır; genetik, nörolojik, bağ dokusu anomalileri, biyokimyasal anomaliler, vasküler anomali gibi birçok faktör üzerinde durulmuştur. Vertebranın asimetrik büyümesinin, adolesan idiopatik skolyozun patogenezisinde olası bir etyolojik faktör olabileceği düşünülmektedir. Vertebranın konveks tarafında proliferasyon ve apaptoz indekslerinin daha yüksek olduğunu bildiren çalışmalar mevcuttur. Adolesan idiopatik skolyoz hastalığının gelişiminden, vasküler asimetrinin sorumlu olabileceğini bildiren yayınlar mevcuttur. Bizim çalışmamızda; adolesan idiopatik skolyoz hastalarında, posterior göğüs duvarının kanlanmasını sağlayan, posterior interkostal arterin anatomik ve hemodinamik akım paremetreleri, doppler usg ile ölçülüp konveks ve konkav taraf arasında karşılaştırılması amaçlanmıştır.

Materyal-Metod: Polikliniğimize başvuran adolesan idiopatik skolyoz hastaları ve deformitesi bulunmayan karşılaştırılabilir gönüllü bireyler prostektif olarak incelendi. Ölçümlerde Toshiba Aplio 300 USG cihazı kullanıldı. Tüm ultrason ölçümleri deneyimli bir radyoloji uzmanı tarafından yapıldı. Adolesan idiopatik skolyoz hastaları, prone pozisyonundayken deformitenin apeks bölgesinden, interkostal arterin vertebraya en yakın olduğu bölgeden ölçümler bilateral yapıldı. Sağlıklıklı gönüllülerde ölçüm torakal 7-8 bölgelerinden bilateral yapıldı. Tüm hastalarda bilateral arter çapı, cross sectional area (CSA), ortalama akım hızı (OAH) ve hemodinamik paremetreler ölçüldü. Debi= CSA x OAH x 60 saniye formülünden hesaplandı.

Bulgular: Skolyoz hastalarının konkav tarafından ölçülen akım hızı ortancası 20,5 (17,0-33,0) iken konveks taraftan ölçülen 32,5 (28,0-54,3)'tir. Konkav taraftaki akım hızı konveks taraftakinden anlamlı şekilde azdır ($p<0,001$). Ayrıca konkav tarafta crossarea, debi ve lümen çapı parametreleri de konveks taraftakinden anlamlı olarak düşüktür. Kontrol grubunda sol tarafta akım hızı ortalaması 22,4 ± 9,4 iken sağda 22,8 ± 9,5'dir. Sol ve sağ tarafın akım hızı arasında istatistiksel olarak anlamlı fark yoktur ($p=677$). İki tarafın crossarea, debi ve lümen çapı ölçümleri karşılaştırıldığında bu parametreler açısından da anlamlı fark bulunmamıştır. Cobb açısı ile akım hızı, cross area, debi ve lümen çapı arasında istatistiksel olarak anlamlı bir ilişki görülmedi.

Sonuç: Çalışmamızda konkav taraf akım paremetlerinin, konveks tarafa göre düşük olduğu görüldü. Skolyozun etyolojisinde kan akımı asimetrisini destekler niteliktedir. Ancak bu değişimin, hastalığın primer nedeni mi yoksa hastalığa sekonder bir sonuç mu olduğunu anlamak için daha geniş hasta gruplarında, hayvan deneyleri gibi deneysel modellerde çalışmalar yapılması, hastalığın etyolojisini aydınlatmamıza yardımcı olacaktır.

Anahtar Kelimeler: Omurga eğriliği, Posterior İnterkostal Arter, Skolyoz



0169

ÇOCUKLARDA SEPTİK ARTRİT TEŞHİSİ İÇİN MODİFİYE KOCHER KRİTERLERİNİ KULLANMAK GÜVENLİ MİDİR?

Hakan Yurten[1], Rıdvan Altay[2], İsmail Tarduş[2], Oğuzhan Tanoğlu[2], Nizamettin Koçkara[2]
[1]*Midyat Devlet Hastanesi, Ortopedi ve Travmatoloji, Mardin*
[2]*Erzincan Üniversitesi Tıp Fakültesi, Ortopedi ve Travmatoloji Ana Bilim Dalı, Erzincan*

Amaç: Septik artrit acil cerrahi debridman gereken klinik tablodur ve zaman zaman eşlik eden enfeksiyöz hastalıklar nedeniyle teşhisi güçleşmektedir. Teşhis için modifiye Kocher kriterleri tanımlanmıştır. Ayrıca septik artrit şüphesi olan hastalardan eklem ponksiyonu yapılmakta ve laboratuar inceleme neticesinde septik artrit doğrulandığı takdirde operasyon planlanmaktadır. Literatüre bakıldığında modifiye Kocher kriterlerinin teşhis için kullanıldığında farklı başarı oranları bildirildiği görülmüştür. Bu çalışma ile kliniğimizde septik artrit şüphesi olan hastalarda modifiye Kocher kriterlerinin güvenirliliğini incelemeyi amaçladık.

Yöntem: 2011-2019 yılları arasında, pediatri ve ortopedi polikliniklerine başvuran 2-17 yaş gurubu hastalar tarandı. Travma olmaksızın eklem ağrısı ve basamama yakınması nedeniyle başvuran hastalar retrospektif incelendi. Bu çalışmaya kan tahlili sonuçları, ilgili ekstremite grafisi, klinik muayene bilgileri ve takip sonuçları olan 87 hasta dahil edildi.

Tedavi alan hastaların CRP, ESR ve WBC değerleri; varsa eşlik eden enfeksiyöz hastalıkları kayıt altına alındı. Eklem ponksiyonu yapılan ya da opere olan hastaların mikrobiyoloji laboratuvar sonuçları kaydedildi. Eklem grafileri değerlendirildi. Klinik bulgularda ilgili ekstremitede ısı artışı ve kızarıklık durumu kayıt altına alındı. Tüm bu veriler kullanılarak septik artrit tanısında kullanılan modifiye Kocher kriterlerinin güvenirliği istatistiksel olarak incelendi.

Bulgular: Hastaların 52 tanesi erkek, 35 tanesi kadındı. Hastaların yaş ortalaması 11 (3-17)'di. 11 hastanın kalça ekleminde, 7 hastanın ayak bileği ekleminde ve 69 hastanın ise diz ekleminde ağrı şikayeti olduğu belirlendi. Klinik bilgilere bakıldığında; 62 hastada eklem cildinde ısı artışı, 23 hastada kızarıklık ve 32 hastada ise basamama şikayeti olduğu görüldü. 32 hastada ateş yükseliği (>38.5°) tespit edildi. 18 hastada eşlik eden enfeksiyöz hastalıkların varlığı tespit edildi. 26 hastada WBC (>12.000) yüksekliği, 37 hastada CRP (>5) yüksekliği, 28 hastada ESR (>40) yüksekliği olduğu görüldü. Radyolojik görüntüler değerlendirildiğinde kalça eklem grafisinde 3 hastada medial eklem mesafesinde artış saptandı. Septik artrit nedeni ile diz eklemi debride edilen 1 hastanın takibinde ise aynı taraflı femurda osteomyelit ve takiplerinde patolojik kırık geliştiği görüldü.

Toplamda 32 hastaya eklem ponksiyonu yapıldığı ve bu 32 hastanın 16'sının opere edildiği tespit edildi (1 kalça, 15 diz eklemi). Sadece 3 hastanın kültüründe üreme olduğu görüldü. Septik artrit kesin tanısını alan ve opere olan 16 hasta modifiye Kocher kriterleri ile değerlendirildiğinde 2 hastada 3 kriterin, 5 hastada 4 kriterin ve 9 hastada ise 5 kriterin var olduğu görüldü.

Sonuç: Bu çalışmanın sonucuna göre çocuklarda septik artrit tanısında modifiye Kocher kriterleri güvenlidir. Şüpheli durumlarda hasta gözetim altında tutulmalı, klinik ve laboratuvar değerlendirmeleri yeniden yapılmalı; klinik şüphe ortadan kalktıktan sonra taburcu edilmelidir.

Anahtar Kelimeler: kocher kriterleri, pediatri, septik artrit



0170

ULUSAL KALÇA TARAMA PROGRAMININ GÜNEYDOĞU ANADOLU BÖLGESİ 3. BASAMAK MERKEZDE GELİŞİMSEL KALÇA DİSPLAZİSİ TEDAVİSİ ÜZERİNE ETKİSİ

Celal Bozkurt[1], Baran Sarıkaya[1], Serkan Sipahioğlu[1], Mehmet Akif Altay[1], Baki Volkan Çetin[1], Zeynep Pelin Sarıkaya[2]

[1]Harran Üniversitesi Tıp Fakültesi, Ortopedi ve Travmatoloji Anabilim Dalı, Şanlıurfa
[2]Harran Üniversitesi Tıp Fakültesi, Radyoloji Anabilim Dalı, Şanlıurfa

Amaç: Türkiye Cumhuriyeti Sağlık Bakanlığı tarafından 2010 yılında uygulamaya konulan gelişimsel kalça displazisine (GKD) yönelik tarama programının üçüncü basamak referans merkezlerinde tedavilere etkisini ve başarı durumunu araştırmak.

Yöntem: 1 Ocak 2012 ve 31 Aralık 2019 tarihleri arasında Harran Üniversitesi Tıp Fakültesi Ortopedi ve Travmatoloji Anabilim Dalı'nda GKD nedeniyle Pavlik bandaj tedavisi haricinde tedavi uygulanan 842 hasta retrospektif olarak araştırıldı. Her yıl itibariyle uygulanan tedavi oranları belirlendi ve tedavi oranlarındaki değişimler araştırıldı. Ardından hastalar telefon ile aranarak farklı tedaviler uygulanan hasta gruplarındaki hastaların hangi oranlarda tarama programlarında saptandığı ve bu oranların yıllara göre değişimi incelendi.

Bulgular: 2012-2019 yılları arasında uygulanan tedavi yöntemlerine ait yüzdesel oranlar yıllara göre sırayla: Kapalı redüksiyon + pelvipedal alçılama (KR + PPA); 19.6, 20.5, 21.5, 29.6, 33.4, 31.5, 38,1, 46.4. Medial açık redüksiyon; 4.9, 3.6, 4.3, 2.6, 3.3, 7.6, 15, 6.6. Asetabuloplasti + açık redüksiyon + kapsülorafi; 40.2, 44.6, 43, 42.6, 38, 39.1, 26.5, 28.5. Asetabuloplasti + açık redüksiyon + kapsülorafi + femoral kısaltma; 26.5, 24.1, 23.7, 14.8, 20.6, 19.6, 20.3, 18.5. Dega + Chiari; 8.8, 7.2, 10.4, 5.4, 2.2, 0, 0. Erken dönemde tanı konulan ve Pavlik bandaj tedavisi uygulanan ancak yeterli redüksiyon sağlanamaması nedeniyle ek tedavi uygulanan hasta oranları KR + PPA grubunda 2012-2019 yılları arasında sırayla yüzdesel olarak 28.5, 25, 28.6, 31.5, 50, 55, 61.8 ve 68.5 olarak saptandı. Medial açık redüksiyon, asetabuloplasti ve açık redüksiyon uygulanan gruplarda erken dönemde tanı konulan ve Pavlik bandaj tedavisi alan hasta oranlarının ihmal edilecek düzeylerde olduğu saptandı. Asetabuloplasti + açık redüksiyon + femoral kısaltma, Dega ve Chiari uygulamaları yapılan hastaların hiçbirinde erken dönemde tanı konulmadığı ve Pavlik bandaj tedavisi almadığı saptandı.

Sonuç: Yapılan tarama programı ile birlikte KR + PPA oranı 2012 yılında %19.6 iken bu oran tarama programı sonrasında 2019 yılında %46.4 seviyesine çıkmıştır. Medial açık redüksiyon oranı 2012 yılında %4.9 iken 2019 yılında %6.6 olarak saptanmıştır. Asetabuloplasti + açık redüksiyon + kapsülorafi oranı 2012 yılında %40.2 iken 2019 yılında %28.5 olarak saptanmıştır. Asetabuloplasti + açık redüksiyon + kapsülorafi + femoral kısaltma oranı 2012 yılında %26.5 iken 2019 yılında %18.5 olarak saptanmıştır. Dega ve Chiari gibi işlemler 2012 yılında % 8.8 oranında uygulanırken 2019 yılında bu uygulamalar yapılmamıştır. KR + PPA uygulaması yapılan hastalarda artan oranlarda Pavlik bandaj uygulaması tarama programalarının başarısını göstermektedir. KR + PPA yapılan hasta gruplarında Pavlik bandaj tedavisi almış hasta oranlarının giderek artmış olduğu görülmüştür. Ayrıca majör cerrahi girişimlerin azalması da tarama programlarının sonucu olarak kabul edilmelidir.

Anahtar Kelimeler: Gelişmsel kalça displazisi, tarama

GKD tedavi yöntemleri dağılımı

	Kapalı redüksiyon	Medial açık redüksiyon	Asetabuloplasti + açık redüksiyon	Asetabuloplasti + açık redüksiyon + femoral kısaltma	Dega + Chiari	Toplam
2012	20 (%19.6)	5 (% 4.9)	41 (%40.2)	27 (% 26.5)	9 (%8.8)	102
2013	17 (%20.5)	3 (%3.6)	37 (%44.6)	20 (%24.1)	6 (%7.2)	83
2014	20 (%21.5)	4 (%4.3)	40 (%43)	22(%23.7)	7 (%7.5)	93
2015	34 (%29.6)	3 (%2.6)	49 (%42.6)	17 (%14.8)	12 (%10.4)	115
2016	31 (%33.4)	3 (%3.3)	35 (%38)	19 (%20.6)	5 (%5.4)	93
2017	29 (%31.5)	7 (%7.6)	36 (%39.1)	18 (%19.6)	2 (%2.2)	92
2018	43 (%38.1)	17 (%15)	30 (%26.5)	23 (%20.3)	0	113
2019	70 (%46.4)	10 (%6.6)	43 (%28.5)	28 (%18.5)	0	151
Toplam	264	52	311	174	41	842

2012-2019 yılları arasında gelişimsel kalça displazisi tanısıyla tedavi uygulanan hastaların yıllara göre uygulanan tedavi yöntemleri dağılımı.

Poster Sunumlar





0102

ÇOCUK ÖNKOL KIRIKLARINDA TİTANYUM ELASTİK ÇİVİLEME SONUÇLARIMIZ

Güzelali Özdemir, Burak Kulakoğlu, Olgun Bingöl, Enver Kılıç, İzzet Korkmaz, Niyazi Erdem Yaşar

Ankara Şehir Hastanesi

Amaç: Çocuk önkol kırıklarında titanyum elastik çivileme sonuçlarımızı değerlendirdik.

Materyal-Metod: Kliniğimizde Ocak 2014 ile Eylül 2019 yılları arasında titanyum elastik çivileme uygulanmış olan çocuk önkol kırıklarını retrospektif olarak değerlendirdik. Bu olguların demografik özellikleri, cerrahi değişkenleri, komplikasyonlar ve Price kriterlerine göre sonuçları kaydedildi.

Sonuçlar: Çalışmaya ortalama yaşları 10,3 (5-14) olan, 28'i erkek ve 6'sı kız olan olgu dahil edildi. Olguların 30'u çift, 4'ü tek kemik (tamamı izole radius) kırığıydı. Açık redüksiyon ihtiyacı 14 (%41.2) olguda gerekti. Dokuz (%26.5) olguda komplikasyon ile karşılaşıldı. Bunlardan sadece 4'üne (%11.8) müdahale ihtiyacı oldu ve tamamı iyileşti.

Çıkarımlar: Çocuk önkol kırıklarında titanyum elastik çivileme ile kabul edilebilir komplikasyon oranları ile iyi klinik sonuçlar elde edilebilmektedir.

Anahtar Kelimeler: Çocuk önkol kırıkları, Komplikasyon, Titanyum elastik çivileme



0104

GELİŞİMSEL KALÇA DİSPLAZİSİ TEDAVİSİNE BAĞLI FEMUR BAŞI EPİFİZ KAYMASI: OLGU SUNUMU

Ahmet Yiğit Kaptan[1], Hakan Atalar[2], Tolga Tolunay[2], Murat Arıkan[2]

[1]SBÜ Dr. Sami Ulus Kadın Doğum, Çocuk Sağlığı ve Hastalıkları EAH, Ortopedi ve Travmatoloji Kliniği, Ankara
[2]Gazi Üniversitesi Tıp Fakültesi, Ortopedi ve Travmatoloji Ana Bilim Dalı, Ankara

Giriş: Femur başı epifiz kayması (FBEK) femur başı epifizinin, proksimal femur metafizinden fizis tabakasından ayrılıp kaymasıdır. Femur başı epifiz kayması üzerine yapılan birçok çalışmaya rağmen, etyolojisi hala tam olarak bilinmemekle beraber mekanik, endokrin ve genetik faktörlerin etkili olabileceği düşünülmektedir. Gelişimsel kalça displazisi (GKD) tedavisi sırasında, avasküler nekroz (AVN), redislokasyon, enfeksiyon, nörovasküler yaralanma gibi gibi komplikasyonlar ile karşılaşılabilmektedir. Bizim bilgilerimize göre literatürde, GKD tedavisi sırasında FBEK gelişen bir olgu henüz bildirilmemiştir. Bu yazıda GKD tedavisi sırasında femur başı epifiz kayması oluşan bir olgu sunulmaktadır.

Olgu: 4 yaşında kız hasta GKD nedeniyle dış merkezde yapılan birkaç ameliyat sonrası tarafımıza başvurdu. Hastanın sol tarafında topallaması vardı ve çoğu zaman yürümeyi reddetmekteydi. Gebelik sırasında ve doğumda herhangi bir komplikasyon öyküsü yoktu. Aile öyküsünde GKD yoktu. VKI 16.1 olarak ölçüldü (50-75 persantil).

Bulgular: Fizik muayenede sol alt ekstremite sağdan 1 cm kısa olarak ölçüldü. Sağ kalça abduksiyonu 20˚ ve fleksiyonu 90˚, sol kalça abduksiyonu 15˚ ve fleksiyonu 90˚ olarak ölçüldü. Ön-arka pelvis grafisinde her iki kalça ekleminin sublukse olduğu görüldü. Her iki asetabulumun displastik ve sol asetabulumun üstünde osteotomi hattı olduğu görüldü. (Şekil 1A) Ameliyat öncesi planlama için çekilen bilgisayarlı tomografide (BT) sol kalçada femur başı epifizinde kayma olduğu görüldü. (Şekil 1B,C) Hastanın ailesi durum hakkında bilgilendirildi. Aile cerrahi tedaviyi kabul etmedi.

Tartışma: Femur başı epifiz kayması çocuklarda ve erken adölesan dönemde görülse de (8-15 yaş),literatürde erken dönemde meydana gelmiş FBEK vakaları da bildirilmiştir.Azzoperdi ve ark. kendi serilerinde 10 yaş altında 10 FBEK vakası ve cerrahi sonuçlarını raporlamıştır. Bu seride 1 çocukta hipotiroidizm,1 çocukta okülokutanöz albinizm bildirmişler,ayrıca 6 çocuğun ciddi obez,1 çocuğun obez,2 çocuğun da aşırı kilolu olduğunu belirtmişlerdir.Georgiev ve ark. 7 yaş 5 aylık bir vakada FBEK ve bilateral infantil tibia vara birlikteliğini bildirmişlerdir.Lazar ve ark. da 5 yaşında endokrinolojik ve metabolik bir sorunu olmayan FBEK vakası bildirmişlerdir.Bizim sunduğumuz olguda da Lazar ve ark. sunduğu olguyla benzer şekilde endokrin ve metabolik bir sorun yoktur ancak GKD tedavisi sırasında uygulanan aşırı manipülasyonun fiziste ayrışmaya sebep olabileceğini düşünmekteyiz. Manoff ve ark. BMI ve FBEK ilişkisine baktıkları çalışmalarında,ciddi obezitenin FBEK riskini arttırdığını,bunun sebebinin de obez çocuklarda genellikle femoral anteversiyonun azaldığını, bu nedenle proksimal femur epifizine etki eden makaslama kuvvetlerinin artacağını ve bunun da FBEK'na sebep olabileceğini bildirmişlerdir. Pritchett ve Perdue da 50 FBEK ve 50 normal hastayı karşılaştırdıkları çalışmada,sagital planda etki eden makaslama kuvvetlerinin fiziste ayrışmaya sebep olabileceğini belirttiler. Sonuç olarak, GKD tedavisi sırasında yapılan zorlayıcı manüplasyonlar FBEK'ya sebep olabilir. Şüpheli durumlarda CT ve MRI gibi ileri tetkikler yapılmalıdır.

Anahtar Kelimeler: Displazi, Epifiz kayması

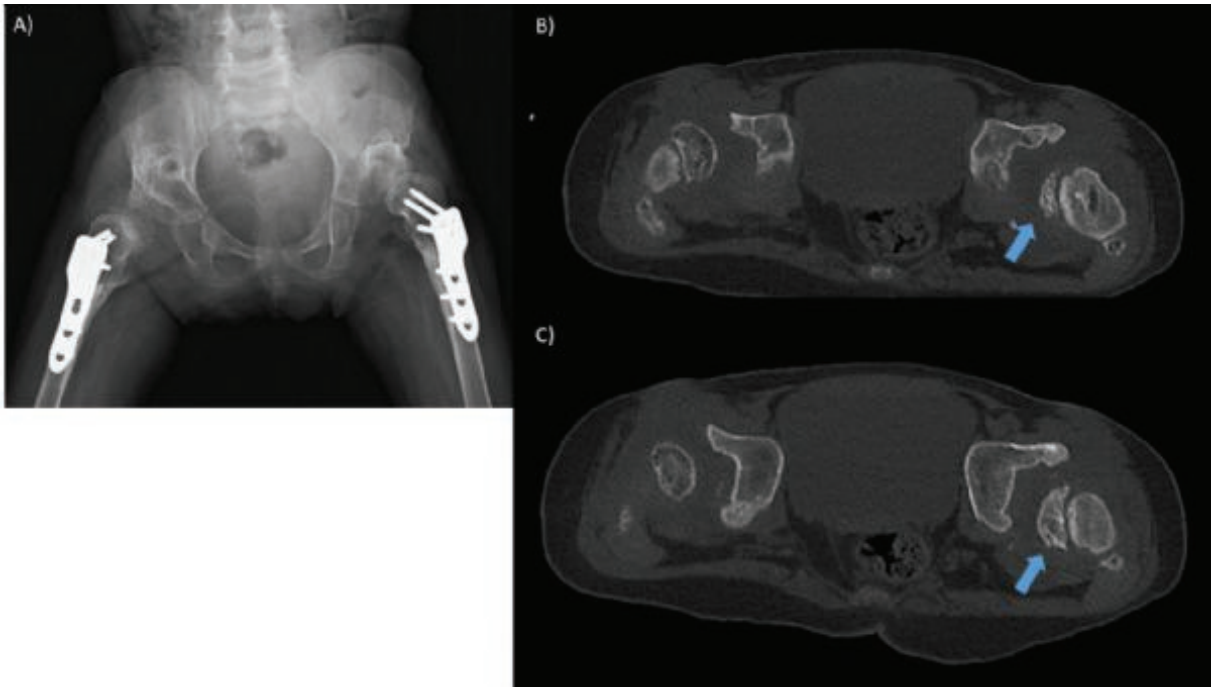

Şekil 1

Hastanın Pelvis AP grafisi ve BT kesitleri

0149

AYNA AYAK (MİRROR FOOT) DEFORMİTESİNDE 1. METATARS DİYAFİZ OTOTRANSPLANTASYONU (OLGU SUNUMU VE LİTERATÜR DERLEME)

Emre Çullu[1], Ali İhsan Kuş[2]

[1]Adnan Menderes Üniversitesi Tıp Fakültesi, Ortopedi ve Travmatoloji Ana Bilim Dalı, Aydın
[2]Adnan Menderes Üniversitesi Tıp Fakültesi, Aydın

Amaç: Ayna ayak (mirror foot) deformitesi, nadir görülen ve bildirilmiş cerrahi sayısı oldukça az olan bir deformitedir. Bildirilmiş olgularda hastaların deformite ve klinik durumlarındaki farklılıklar, değişik cerrahi yöntemleri beraberinde getirmiştir. Bu çalışmada, bildirilmiş olgularda bulunan deformite farklılıklar, yapılmış operasyonlar, bunların takip sonuçları, literatürde yer alan sınıflama sistemleri gözden geçirildi. Daha önce yapılmamış olan ve tarafımızca yapılan metatars diafiz ototransplantasyonunu yakın dönem takip sonuçları, sağladığı avantajları sunuldu.

Yöntem: Literatürde yer alan tüm ayna ayak olguları tarandı. Deformitenin altında yatan embriyolojik mekanizmalar, hastaların sahip olduğu genetik hastalıklar, ayna ayak dışında bulunan ekstremite deformiteleri, ayna ayak deformitesi için yapılmış sınıflandırmalar değerlendirildi. Ayna ayak deformitesine eşlik eden sendromlar, sınıflandırmada kullanılan parametreler incelendi. Bildirilmiş 10 farklı olgu sunumunda 14 hastada kullanılan cerrahi yöntemler, postoperatif sorunlar, ek operasyonlar yönünden incelendi. Rekonstrüktif cerrahide uyguladığımız metatars diafiz ototransplantasyonu ile elde ettiğimiz takip sonucu, hasta üzerindeki etkileri ve klinik seyri sunuldu.

Bulgular: On aylık kız bebek sağ ayakta dokuz parmak ile başvurdu. Başka deformitesi ve sendroma uyan bulgusu olmayan hastanın grafilerinde 8 metatars 9 parmak mevcuttu. Medialden 4. metatars (I. metatars olarak bırakılması planlanan) atrofik idi. Çıkarılan 3 metatarstan normal boyutlardaki 2. metatars diafizi, atrofik 4. metatars diafizi çıkarılarak yerine transplante edildi. Ayna ayak rekonstrüksiyonunda uyguladığımız metatars diafiz ototransplantasyonu ile hastanın 6 aylık takibinde plantigrade ayak görüldü, herhangi bir deformite görülmedi, hasta normal ayakkabı giyebiliyordu ve orteze gerek duymuyordu. Yürüme mekaniği, ekstremite boyutu ve görünümü yönünden tatmin edici sonuçlar alındı.

Sonuç: Literatürde bu metoda benzer bir kemik transferi bildirilmemiştir. Yine bildirilen olgularda ayna ayak deformitesine eşlik eden ek anomaliler seans sayısını, rehabilitasyon sürecini önemli derecede etkilemektedir. Yapılan operasyonda, amputasyonla birlikte kalan kısımdaki atrofik metatars diyafizinin yerine amputattan sağlıklı bir diyafiz seçilerek transfer edilmesi postoperatif dönemde daha sağlıklı bir ekstremite yönünde olumlu etki sağladı. Diyafiz ototransplantasyonunun farklı ekstremitelerde farklı polidaktili rekonstrüksiyonlarında da kullanılması mümkün olabilir. Bu olgu ile sendromlara eşlik etmeyen, başka anomalileri bulunmayan 10 hastanın bulunduğu literatüre bir hasta eklendi.

Anahtar Kelimeler: Mirrorfoot, Polidaktili, Transplantasyon

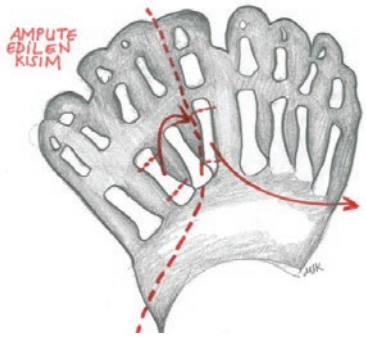

Kullanılan Yöntemin (Metatars Diyafiz Ototransplantasyonu) İllüstrasyonu



0154

SALTER OSTEOTOMİSİ İLE TEDAVİ ETTİĞİMİZ 6 YAŞ VE ÜSTÜ GELİŞİMSEL KALÇA DİSPLAZİLİ HASTALARIN RADYOLOJİK SONUÇLARI

Volkan Kılınçoğlu[1], Mahmut Gazi Fırat[1], Nevzat Gönder[2], Burçin Karslı[1]

[1]*Gaziantep Üniversitesi Tıp Fakültesi,Ortopedi ve Travmatoloji Ana Bilim Dalı,Gaziantep*
[2]*Sağlık Bakanlığı,İslahiye Devlet Hastanesi,Ortopedi ve Travmatoloji,Gaziantep*

Amaç: Gelişimsel kalça displazisi olan 6 yaşından büyük çocukların tedavisi tartışma konusu olmuştur. Bununla birlikte, ülkemizde bazı bölgelerde sağlık hizmetlerine erişim zor olduğundan veya ihmalden dolayı tanıda gecikmeler olabilir. Bu nedenle, 6 yaşın üzerinde gelişimsel kalça displazisi olan hastalarla karşılaşmak olasıdır. Böyle ileri yaş gelişimsel kalça displazili vakaların tedavisi zor ve ciddi komplikasyon oranlarına sahiptir. Bu çalışmanın amacı, 6 yaş ve sonrası gelişimsel kalça displazili vakalarda uyguladığımız salter osteotomisinin orta dönem radyolojik sonuçlarını değerlendirmektir.

Yöntem: Kliniğimizde 2009 -2016 yılları arasında 6 yaş ve üzeri gelişimsel kalça displazisi tanısı nedeniyle uyguladığımız salter osteotomisi ve femoral kısaltma derotasyon vakaları çalışmaya alınmıştır. Cerrahi tedavi yaşı 6-11 (ort: 7.92) yaş idi. 16 hastanın 17 kalçası opere edildi.12 (%75) hasta kız, 4 (%25) hasta erkekti. Takip süresi 1 ile 5 yıl (ort:2 yıl) arasında değişmekteydi. Tonnis sınıflandırma sistemine göre 2 kalça Tonnis sınıf I, 2 kalça sınıf II, 4 kalça sınıf III ve 9 kalça sınıf IV idi. Redüksiyonun radyolojik değerlendirmesi asetabular indeks (AI), Wiberg'in merkez kenar açısı (CEA), femur başında avasküler nekroz durumu Bucholz-Ogden sınıflandırma sistemine göre değerlendirildi. Kalçaların son durumu Severin radyolojik kriterlerine göre değerlendirildi.

Bulgular: İki vaka dışındaki tüm kalçalarda, takip süresi sonunda postoperatif merkez kenar açısı ortalama 33.2° ± 11.7° [dağılım 19° -54°] ile düzeldi. Preop asetabular index 25°- 47° (ort: 32.21°) iken postop son takip grafilerinde 11°- 36° (ort: 21.65°) dereceye geriledi (p=0.001). Radyografik olarak Severin modifiye kriterlerine göre, toplam 14 kalça (% 83) mükemmel ila iyi (Severin gr I ve II) ve 3 kalça (% 17) orta ila zayıf (Severin gr III-IV ve V) idi. İki olgu dışında takip sonunda tüm kalçalarda merkez kenar açısı düzeldi. Bucholz- Ogden sınıflamasına göre beş vakada avasküler nekroz (AVN) gelişti (2 tane Bucholz- Ogden tip 2, 1 tane Bucholz-Ogden tip 3, 2 tane Bucholz- Ogden tip 4). AVN gelişen hastalar arasında iki olguda kalça eklem hareketlerinde kısıtlılık oldu takiplerde açıldı. Bir vakada subluksasyon meydana geldi. 1 olguda redislokasyon meydana geldi.

Sonuç: Yapılan çalışmalara göre açık redüksiyon ve salter osteotomisi için üst yaş sınırı genellikle 6 yaş olarak kabul edilmektedir. Ancak 6 yaş sonrasında da gelişimsel kalça displazili hastalar polikliniklere başvurabilmektedir. Sonuçlarımız bu yaş grubunda da salter osteotomisi ile tatmin edici sonuçların alınabileceğini göstermektedir.

Anahtar Kelimeler: Gelişimsel kalça displazisi

0157

WEBER TİP II TİBİAL HEMİMELİ'DE WEBER TEKNİĞİ İLE TEDAVİDE ORTA DÖNEM SONUÇLAR

Emre Çullu, Ali Can Çiçek

Adnan Menderes Üniversitesi tıp Fakültesi, Ortopedi ve Travmatoloji Abd, Aydın

Amaç: Tibial hemimelia ilk olarak Otto tarafından tanımlanan tibianın tam ya da kısmi yokluğu ile örneklenen, 1/1000000 görülen ve %30 iki taraflı olabilen doğumsal anomalidir. Weber son yıllarda farklı rekonstrüksiyon yöntemleri tanımlamıştır. Çalışmamızda Weber Tip II tibial hemimelialı üç hastanın ayak bileğini rekonstürkte eden Weber tekniği ile tedavisi sonrası orta dönem sonuçlarımızı paylaşmaktı.

Yöntem: Bu çalışma da 2014-2019 yılları arasında kliniğimize başvuran tek bir cerrah tarafından ameliyata gerek duyulan ameliyat sonrası ortalama en az bir yıl takip edilen üç Weber tip II hastaları retrospektif olarak çalışmaya dahil edildi. Preop hastalar Weber Score System (WSS) for TH ile postop SF-10 for children ile değerlendirildi. Aynı zamanda hastalar cinsiyet, ilk ameliyat yaşı, eşlik eden patoloji, eklem instabilitesi, bacak boy farkı, toplam uzatma miktarı, toplam ameliyat sayısı, yürüme becerisi, pasif eklem açıklık muayenesi sonuçları radyolojik, fizik muayene ve memnuniyet ölçeklerine göre değerlendirildi. Ameliyat tekniği olarak Weber tekniği ile öncelikle eksternal fiksatör yardımıyla ayak bileği eklemi için distraksiyon uygulanıp arkasından fibulanın tibializasyonu yapılmadan ayak bileği santralizasyonu uygulandı. Daha sonra kısalıklar için uzatma operasyonları gerçekleştirildi.

Bulgular: Üç hastada kadın olup median yaş aralığı 47 ay, takip süresi 12-48 ay, ilk ameliyat yaşı median değeri 19,6 aydı. Çalışmaya dahil edilen hastaların preop WSS değerleri 37-36-37 idi. Preop üç hastada da ayak instabilitesi bulunmaktaydı. Operasyon öncesi tibia boy farkı median değeri 49.1 mm olarak ölçüldü. Hastaların postop SF-10 median değeri 59,58 idi. Hastaların son kontroldeki postop ROM muayenelerinde üç hastanında diz hareketleri normal ayak bileği hareketleri dorsi flekfleksiyon 15-15-10 derece plantar fleksiyon 45-30-45 derece eversiyon 10-10-15 derece inversiyon 30-25-25 derece idi.

Sonuçlar: Elde edilen sonuçlara göre üç hastada ele alınan tüm ölçeklerdeki orta dönemde çıkan değerler yüz güldürücüdür. Weber Tip II tibial hemimelililerde Weber'in tanımladığı rekonstrüksiyon yöntemleri hastaları amputasyondan veya fibulanın tibializasyonu sonucu sert bir ayak bileğinden kurtarıp daha fizyolojik bir alt ekstiremite sağlamaktadır.

Anahtar Kelimeler: Tip II Tibial Hemimelia, Weber tekniği, Tibial Hemimelia Cerrahisi

0173

NÜKS TALİPES EKİNOVARUSLU HASTALARDAKİ TİBİALİS ANTERİOR TENDON TRANSFERİ SONUÇLARIMIZ

Yunus Emre Bulum[1], Banu Turhan[2], Mehmet Arıcan[1], Zekeriya Okan Karaduman[1], Yalçın Turhan[1]

[1]Düzce Üniversitesi Tıp Fakültesi, Ortopedi ve Travmatoloji Ana Bilim Dalı, Düzce
[2]Özel EPC Hastanesi, Çocuk Sağlığı ve Hastalıkları Bölümü, Adana

Amaç: Nüks Talipes ekinovarus deformiteli hastalarda ön ayağın addüksiyonu ve supinasyonu fonksiyonel problemler yaratması açısından önem arz etmektedir. Tibialis anterior tendonunun insersiyosunun ayağın medialinden ayağın orta hattına doğru taşınması, ön ayak addüksiyonunu ve supinasyonunu düzeltici yönde etki etmektedir. Bu çalışmada, tibialis anterior tendon transferinin fonksiyonel açıdan sonuçlarının değerlendirilmesi amaçlanmıştır.

Yöntem: Daha önce talipes ekinovarus tanısıyla konservatif olarak Ponseti yöntemi uygulanmış olan ve takiplerinde nüks geliştiği için 2017 - 2019 seneleri arasında Tibialis anterior tendon transferi uygulanan 16 hastanın 28 ayağı değerlendirildi. Çalışmaya, takipleri düzenli olan ve çalışmaya katılmayı kabul eden 12 hastanın 20 ayağı dahil edildi. Hastaların Dimeglio ve Pirani sınıflamalarına göre puanlamaları preop, postop 3. ay ve 6. ayda yapıldı. Ayrıca ayak dizilimi (ayak postür indeksi) ve hayat kalitesi değerlendirmesi (İnfant ve Yürüme Çağı Çocukları Yaşam Kalitesi Anketi) preop, postop 3. ay ve 6. ayda hastalara uygulandı.

Bulgular: Hastaların yaş ortalaması cerrahiden hemen önce 48 ay (±10) olarak tespit edildi. Hastalarda preop değerlere göre 6. ay dimeglio ve pirani puanlarında anlamlı sonuçlar elde edildi (p=0,001 ve p=0,028). Preop-3. ay ve 3. ay - 6. ay değerleri arasında ise anlamlı bir sonuç tespit edilemedi. Ayak postür indeksi hesaplamasında preop ağırlıklı olarak supinasyon postüründe olan ayakların (ortalama skor: -4) postop 6. aylık takiplerde anlamlı oranda düzeldiği tespit edildi (ortalama skor:-1,8) (p=0.018). Yaşam kalitesi anketi sonuçlarında preop ve 3. ay arasında anlamlı değişiklik gözlenmezken, preop ve 6. ay sonuçları arasında anlamlı oranda düzelme tespit edildi (p=0.001).

Sonuç: Tibialis anterior tendon transferi ön ayağın addüksiyonunu ve supinasyonunu düzeltme açısından faydalı bir prosedürdür. Ponseti tekniğinin bir komponenti olarak da gösterilen bu yöntem, nüks gelişen talipes ekinovaruslu hastalarda akılda tutulması gereken bir cerrahi uygulamadır.

Anahtar Kelimeler: Çocuk, Talipes ekinovarus, Tendon transferi



0174

İDİOPATİK FLEKSİBLE PES PLANUS DEFORMİTELİ HASTALARDA UYGULANAN KALKANEAL UZATMA CERRAHİSİ SONUÇLARIMIZ

Yunus Emre Bulum[1], Banu Turhan[2], Mehmet Arıcan[1], Zekeriya Okan Karaduman[1], Yalçın Turhan[1]

[1]Düzce Üniversitesi Tıp Fakültesi, Ortopedi ve Travmatoloji Ana Bilim Dalı, Düzce
[2]Özel EPC Hastanesi, Çocuk Sağlığı ve Hastalıkları Bölümü, Adana

Amaç: İdiopatik esnek pes planus (İEPP) deformitesi, ayağın medial longitudinal arkının kaybolması ile karakterize, çocukluk çağında en sık karşılaşılan ve çoğu zaman sorun oluşturmayan bir ayak sorunudur. Çoğunlukla konservatif takip yeterli olmakla birlikte semptomatik bazı hastalarda cerrahi tedavi gerekmektedir. Çalışmamızdaki amacımız, bu deformiteye sahip olan ve konservatif tedaviye yanıt alınamayan çocuklarda uygulanan kalkaneal uzatma sonrası radyolojik ve klinik sonuçların değerlendirilmesidir.

Yöntem: Kliniğimizde 2015-2019 seneleri arasında İEPP tanısı nedeniyle cerrahi tedavi uygulanan hastalar incelendi ve yeterli takibi olan 14 hastanın 20 ayağı çalışmaya dahil edildi. Hastaların ortalama takip süresi 11 ay (±8,2) olarak tespit edildi. Cerrahi tedavi olarak hastalara kalkaneal lateral kolon uzatma, ek olarak gerekli durumlarda aşil uzatması ve/veya medial küneiform kapalı kama osteotomisi uygulandı. Hastalar ACFAS (The American College of Foot and Ankle Surgeons) üniversal değerlendirme skalası modül 3 ve radyografik indekslere göre değerlendirildi.

Bulgular: Çalışmaya dahil edilen hastaların yaş ortalaması 11,7 (±0,7 yıl) idi. 9 hasta kız, 5 hasta ise erkekti. Aşil tendon uzatma cerrahisi 15 (%64) ayakta gerekli görüldü. 12 ayakta (%60) ise kalkaneal uzatmaya ek olarak medial kolon cerrahisi (medial küneiform osteotomisi) gerekli, görüldü. Son takiplerde hastaların ACFAS skorlarında preop değerlere göre anlamlı oranda düzelme tespit edildi (Ortalama preop; 42, postop; 82, $p<0,001$). Radyografik değerlendirmeler sonucunda da preop değerlere göre postop sonuçlarda anlamlı ölçüde düzelme tespit edildi ($p<0,001$). Postoperatif dönemde 3 hastada medial kolon fiksasyonunda kullanılan U çivisine bağlı irritasyon dışında klinik olarak anlamlı bir komplikasyona rastlanmadı.

Sonuç: Kalkaneal uzatma ve gerekli durumlarda uygulanan medial küneiform kısaltma cerrahisi; idiopatik esnek pes planus deformitesi bulunan ve konservatif tedavi yöntemlerine yanıt alınamayan olgularda uygulanabilecek güvenli ve uygun bir cerrahi yöntemdir.

Anahtar Kelimeler: Çocuk, Esnek pes planus, Kalkaneal uzatma

0175

BİLATERAL KONJENİTAL HALLUKS VARUS VE CERRAHİ TEDAVİSİ; BİR OLGU SUNUMU

Banu Turhan[1], Yunus Emre Bulum[2]

[1]*Özel EPC Hastanesi, Çocuk Sağlığı ve Hastalıkları Bölümü, Adana*
[2]*Düzce Üniversitesi Tıp Fakültesi, Ortopedi ve Travmatoloji Ana Bilim Dalı, Düzce*

Amaç: Oldukça nadir gözlenen konjenital halluks varus deformitesinde başparmak metatarsofalangeal eklem üzerinde mediale yönelir ve 1. parmak aralığı genişler. Başparmakta gözlenen polidaktili ya da polisindaktili gibi diğer konjenital deformitelerin eşlik etmesi durumunda hastalık sekonder konjenital haluks varus olarak isimlendirilir. Burada izole konjenital halluks varus deformitesi bulunan bir hasta ve tedavisi güncel literatür eşliğinde tartışılmak istenmiştir.

Yöntem: İki yaşında erkek hasta ayaklarındaki mevcut halluks varus deformitesi ile polikliniğimize başvurdu. Ailesinden alınan bilgiye göre bu deformitenin doğumdan itibaren bulunduğu ve daha önce herhangi bir tedavi almadığı anlaşıldı. Hastada eşlik eden başka bir rahatsızlık ya da sendrom öyküsü bulunmamakta idi. Ailesindeki diğer fertlerde de benzer bir deformite olmadığı öğrenildi. Yapılan muayene ve çekilen grafilerinde bilateral halluks varus dışında yine bilateral 2 ve 3. parmaklar arasında sindaktiliye rastlandı. Hastanın her iki ayağına tek seansta, daha önce Farmer tarafından tarif edilen rotasyonel cilt flebi tekniği ve McElvenny tarafından tarif edilen redüksiyon+fiksasyon teknikleri kombine edilerek deformite cerrahisi uygulandı (Resim 1).

Bulgular: Postop dönemde ayakları kısa bacak atel içinde tutulan hastanın atelleri ve Kirschner telleri 6 haftanın sonunda çıkarıldı. Erken postop takiplerinde herhangi bir yara yeri problemi yaşanmayan hastanın postop 6. ay takibinde de yürüme problemi ya da deformite nüksü tarzı bir komplikasyona rastlanmadı.

Sonuç: Primer konjenital halluks varus deformitesinde hastanın eşlik eden başka bir halluks problemi bulunmamakta ve bu duruma hastalığın sekonder formuna oranla oldukça nadir rastlanmaktadır. Etiyolojisinde; abdüksiyondaki haluksun medial kısmında bulunan fibröz bant ve abdüktör hallusis kasının kontraktürü gibi yumuşak doku patolojileri yanında kısa 1. metatars, epifizyel braketler ve metatarsoküneiform eklem redüksiyon defektleri gibi kemik/eklem patolojileri de bulunmaktadır. Farmer'ın cilt flebi tekniğinde 1. ve 2. parmakların total sindakdilizasyonu, McElvenny'nin tekniğinde ise kapsülotomi, medial fibröz bant çıkarılması, lateral kapsülün güçlendirilmesi ve 1. metatarsofalangeal eklemin Kirschner teli ile fiksasyonu önerilmektedir. Bu hastada rotasyonel cilt flebi ve McElvenny'nin redüksiyon yöntemine ilave olarak hastada 2-3. parmaklarda sindaktili olması nedeniyle 1-2. parmağa kısmi sindaktilizasyon uygulandı ve erken dönem takiplerinde herhangi bir probleme rastlanmadı. Nadir gözlenen bu deformite ile karşılaşıldığında literatürde az da olsa farklı cerrahi tekniklerin tanımlandığı ve gerekli durumlarda bunların kombine edilebileceği akılda tutulmalıdır.

Anahtar Kelimeler: Çocuk, Konjenital, Halluks varus

Resim 1





0180

FOSSA PİRİFORMİS POSTERİORUNA YERLEŞMİŞ BİR OSTEOİD OSTEOMA OLGUSUNUN TROKANTERİK OSTEOTOMİ VE KÜRETAJLA TEDAVİSİ (OLGU SUNUMU)

Ferit Tufan Özgezmez[1], Emre Çullu[1], Canten Tataroğlu[2]

[1]Adnan Menderes Üniversitesi Tıp Fakültesi Ortopedi ve Travmatoloji Ana Bilim Dalı, Aydın
[2]Adnan Menderes Üniversitesi Tıp Fakültesi Patoloji Ana Bilim Dalı, Aydın

Amaç: femur başının beslenmesinde büyük önemi olan lateral femoral sirkumfleks arterin komşuluğunda gelişmiş bir osteoid osteoma olgusunda trokanterik osteotomi ve küretajla yapılan tedaviyi irdelemek.

Yöntem: Olgu: 17 yaşında kadın olgu. sağ femur fossa piriformis posteriorunda lateral femoral sirkümfleks arterin hemen önünde bulunan bir osteoid osteoma nidusuna perkutan radyofrekans ablasyonla (PRFA) tedavi uygulanmasında damarın da tehlikede olacağı, vertebra yerleşimli niduslarda nöral yapıların korunması amacıyla yapılan hava enjeksiyonu veya devamlı yıkama sistemlerinin bu bölgede uygun olmayacağı düşünüldü. Açık cerrahide, posteriordan yaklaşmanın damar diseksiyonu gerektirmesi nedeniyle yaralanma riskinin artacağı öngörüldü. Anteriordan yapılacak ve kemiğin anteriordan açılan bir pencereden nidusun küretajının büyük kemik defektine neden olabileceği düşünüldü. Bu nedenlerle güvenli kalça çıkığı operasyonun ilk aşaması şeklinde, trokanterik osteotomi yapıldı. Böylece femur başının kanlaması korundu. Osteotomi sahası içinden nidusun seviyesi belirlenerek mediale doğru küretaj yapıldı ve nidusa ulaşıldı. Eksizyon sonrası greftleme yapılmadı. Osteotomi hattı 2 adet pullu kortikal vida ile sabitlendi. Böylelikle operasyon sonrasında nidustan biraz büyük hacimde spongiyöz bir kemik defekti oluştu. Ancak lateral femoral sirkümfleks artere hiçbir müdahale olmadı ve kemikte kortikal bir defekt gelişmedi. Operasyon sonrası 1.5 ay parsiyel yük verildi. Sonrasında tam yüke geçildi.

Bulgular: Takiplerde hasta 3. ayda devam eden trendelenburg yürüyüşü nedeniyle fizyo-terapi gördü. opererasyon sonrası 36. ayında nüks, kırık, psödo artroz ve trendelenburg bulgusu yoktu. Femur başında herhangi bir avasküler nekroz bulgusu gelişmedi.

Sonuç: ekstremitelerde tespit edilen osteoid osteomaların tedavisinde PRFA çoğunlukla ilk tercih edilen yöntemlerden olmasına rağmen bizim olgumuz gibi önemli bir damarın veya sinirin çok yakın komşuluğundaki kortekslerde açık cerrrahi daha güvenli olabilir.

Açık cerrahi yapılmasına karar verilen olgularda, eğer nidus klasik ortopedik yaklaşımlar uygulandığında ilk ulaşılan kortekste değil de uzak kortekste ise osteotomi yapmak büyük kortikal defektlerin önüne geçebilir.

Anahtar Kelimeler: osteoid osteoma, trokanterik osteotomi



0183

PERTHES'İN CERRAHİ TEDAVİSİNDE ASETABULAR GİRİŞİMLERİN ETKİNLİĞİNİN DEĞERLENDİRİLMESİ

Gazi Zorer[1], Ahmet Doğan[2]

[1]*Özel, Muayenehane, İstanbul*
[2]*Medicana International, İstanbul*

Amaç: Perthes hastalarında asetabular tarafta yapılan cerrahi girişimlerin femur başı örtünmesinde etkinliğinin araştırılması amaçlandı.

Yöntem: Perthes hastalığı olan ve asetabular taraf cerrahisi yapılan (6 triple + 4 pembersal osteotomi) ortalama ameliyat yaşı 7+06 olan 10 erkek hasta, ortalama 7+01 yıl takip edildi. Bu olguların pre-op, post-op ve son kontrolünde standart pelvis AP grafilerde asetabular örtünmeyi değerlendirmek üzere üç parametre kullanıldı.

1. CE açıları

2. Asetabular genişlik (Y kıkırdağı medial kenarı ile asetabulum lateral köşesi arasındaki mesafe)

3. Örtünme indeksi Asetabulumun femur başını örtme miktarı femur başının medial kenarı ile perkins hattı arasındaki mesafenin femur başının medial ve lateral kenarları arasındaki mesafeye (femur başı genişliği) olan oranının 100 le çarpılması ile elde edilen sayı örtünme indeksi olarak hesaplandı.

Bulgular: Pre-op CE açıları ortalaması 14.3 olan hastaların, post-op dönemde 35.7 ve son takipte CE açıları 31.2 olarak bulundu.

Asetabular genişlik pre-op ortalama 38.9 mm ölçüldü. Post-op değerler 51.1 mm ve son takipte ölçümler 62.4 mm bulundu.
Pre-op %68.3 olan değerler, post-op. %85.8, son takipte %79.5 olarak ölçüldü.
Tüm bu değerler normal olan karşı tarafla karşılaştırıldı.

ce açısı ortalama

pre-op:	Perthes: 14.3	Normal: 26.3	P değeri: 0.0008
post-op:	Perthes: 35.7	Normal: 28.9	P değeri: 0.029
son takip:	Perthes: 31.2	Normal: 35.5	P değeri: 0.032

asetabular genişlik ortalama

pre-op:	Perthes: 38.9	Normal: 38.3	P değeri: 0.148
post-op:	Perthes: 51.1	Normal: 41.5	P değeri: 0.003
son takip:	Perthes: 62.4	Normal: 52.3	P değeri: 0.013

örtünme indeksi ortalama

pre-op:	Perthes: 68.3	Normal: 93.3	P değeri: 0.0005
post-op:	Perthes: 85.8	Normal: 93.4	P değeri: 0.049
son takip:	Perthes: 79.5	Normal: 92.1	P değeri: 0.01

Çıkarımlar: Perthes hastalarında, femur başında lateralizasyon gelişen durumlarda yapılan asetabular girişimler (triple osteotomi ve pembersal osteotomiler) ile yeterli örtünmenin sağlandığı her üç parametre ile gösterilmiştir. CE açıları karşı taraf ile benzer ölçülerde düzelme göstermiş, asetabulumlar karşı taraftan daha geniş olarak gelişmiş ve yassılaşan femur başlarında dahi tatminkar bir örtünme sağlamıştır. Retrospektif çalışmamızda seri küçük olmakla birlikte bu sonuçlar asetabular taraf cerrahisini tercih etmeyi desteklemektedir.

Anahtar Kelimeler: Perthes, Asetabular Osteotomi

Asetabular örtünmeyi değerlendirmede kullanılan üç parametre



Sağda Perthes. CE açısı: 8°

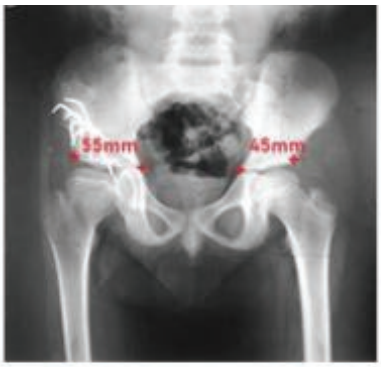

Post-op asetabular genişlik ölçümü

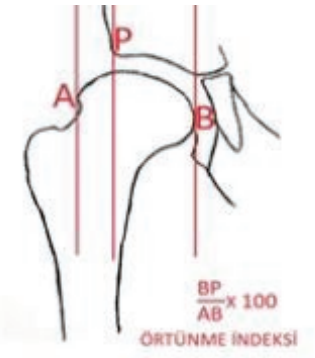

Örtünme İndeksi